Акушерский травматизм матери и плода. Профилактика, диагностика и неотложная помощь.

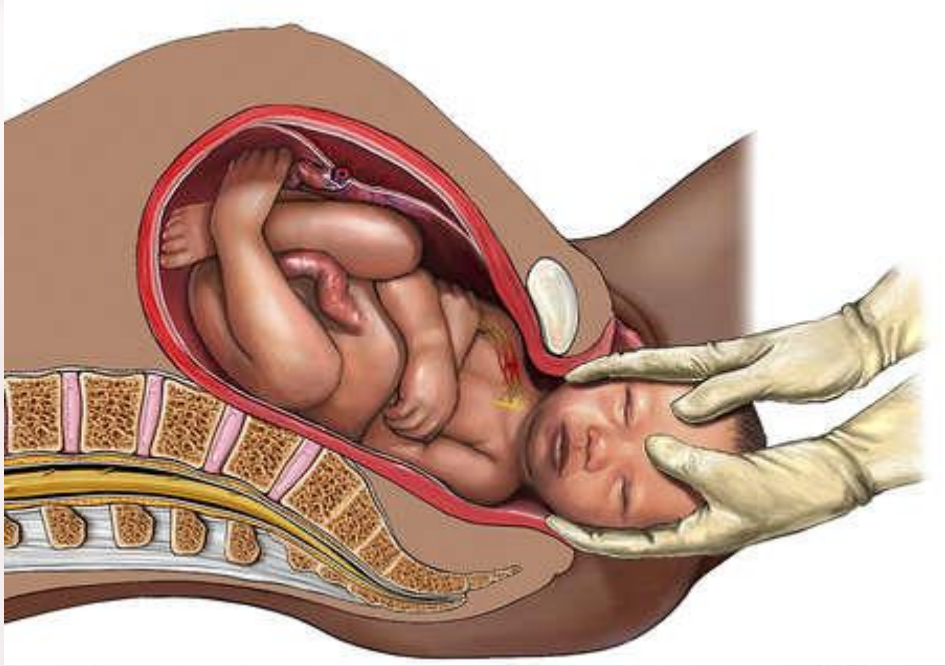

Доктор медицинских наук ,профессор

Рищук Сергей Владимирович

http://рищук.рф или http://rishchuk.ru

РОДОВАЯ ТРАВМА

- **Определение –** нарушение целостности тканей родового канала матери, тканей и органов ребенка вследствие механического воздействия в процессе родов.

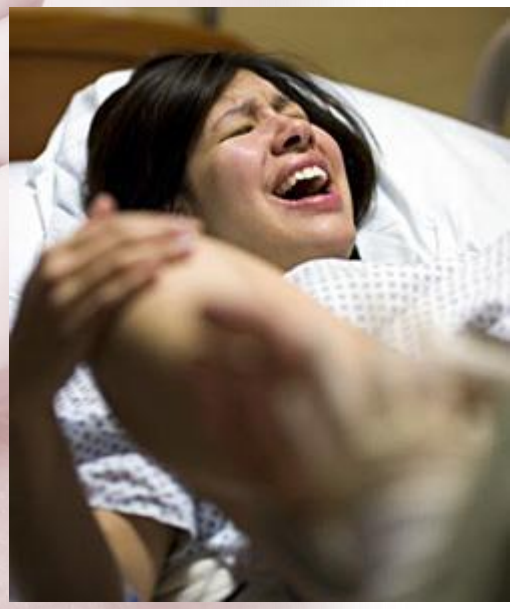

- **Частота:**

✓ 20% родов осложняются травмами мягких тканей родового канала

✓ 5-ое место (8%) в структуре причин перинатальной смертности в РФ

Травмы родовых путей

- Разрывы мягких тканей родовых тканей родового канала
- Разрыв матки
- Послеродовый выворот матки
- Гематомы
- Повреждения сочленений таза, травмы костей таза
- Травмы тазовых органов (мочевого пузыря, прямой кишки)
- Послеродовые свищи (мочеполовые, кишечно-влагалищные)

Классификация травм родовых путей

- **По причинам возникновения:**
  - самопроизвольные
  - насильственные (осложнения акушерских вмешательств)

- **По механизму возникновения:**
  - механические (связаны с перерастяжением тканей)
  - морфологические (обусловлены гистохимическими изменениями в тканях)
  - смешанные (механо-гистопатические)

Факторы риска травм мягких родовых путей

- рубцовые изменения тканей
- воспалительные заболевания (цервицит, вульвовагинит)
- половой инфантилизм
- ригидность тканей у первородящих старшего возраста

Этиологические факторы травм мягких родовых путей

Патологическое течение родов:

- узкий таз
- крупный плод
- неправильные вставления головки плода
- тазовые предлежания плода
- переношенный плод
- быстрые и стремительные роды
- затяжные роды
- несвоевременное излитие околоплодных вод
- акушерские операции (не соблюдение техники наложения акушерских щипцов, экстракция плода за тазовый конец).

Крупный плод при узком тазе

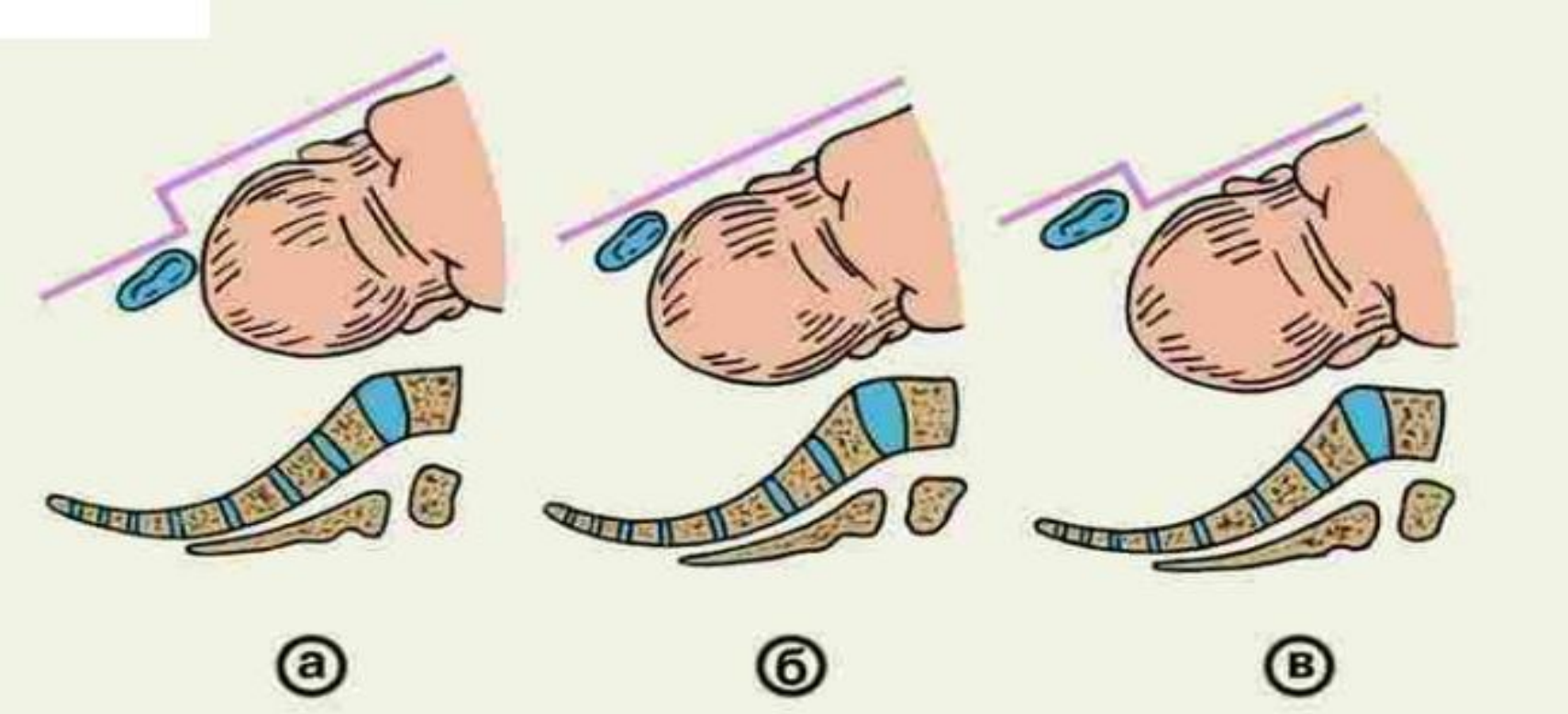

Признак Вастена: оценка проводится при полном раскрытии шейки матки, излитии околоплодных вод и прижатой головке. Определяют угол между головкой плода и лобковым симфизом роженицы.

- **Если угол обращен вниз, то признак Вастена считается положительным (а), роды через естественные родовые пути невозможны.**
- **Если угол обращен вверх (в), то признак Вастена отрицательный, роды через естественные родовые пути возможны.**
- **Если лобковый симфиз и головка находятся в одной плоскости, то признак Вастена — «вровень» (б).**



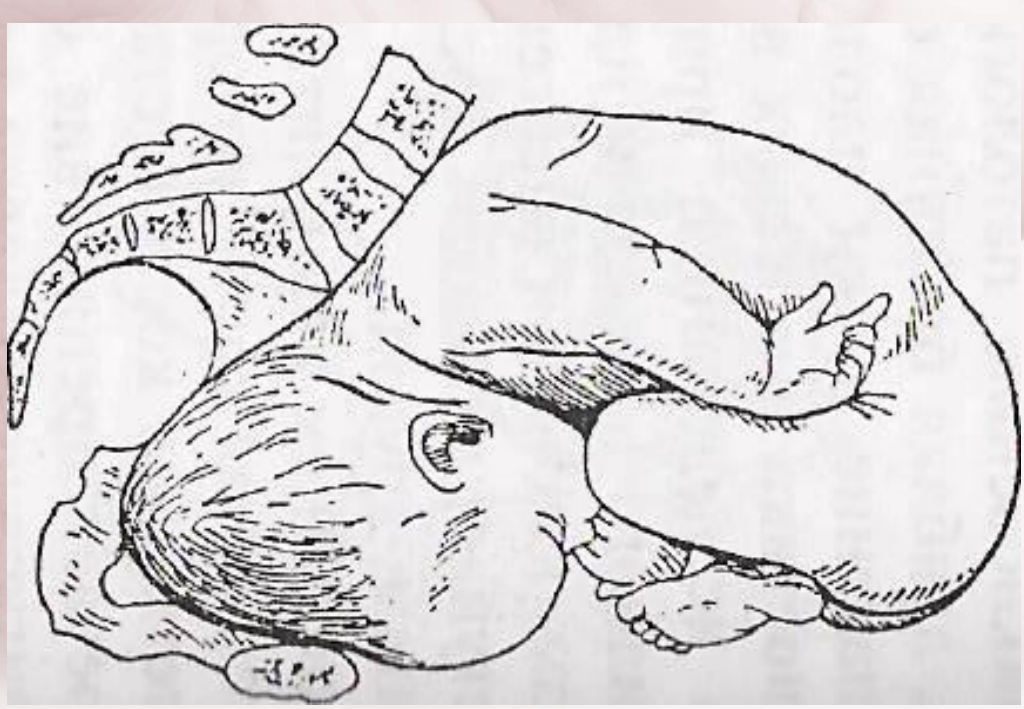

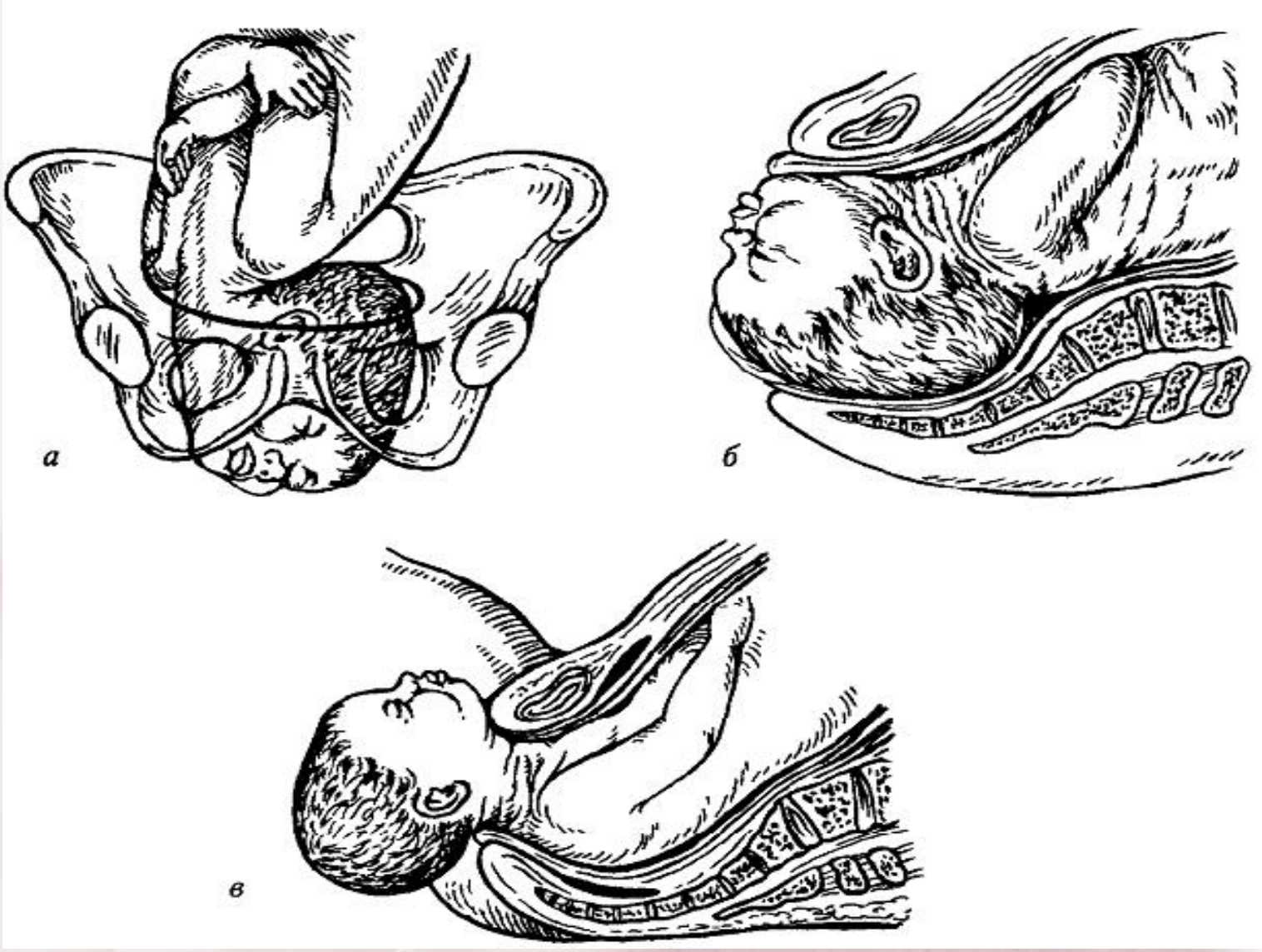

Биомеханизм родов при лицевом предлежании

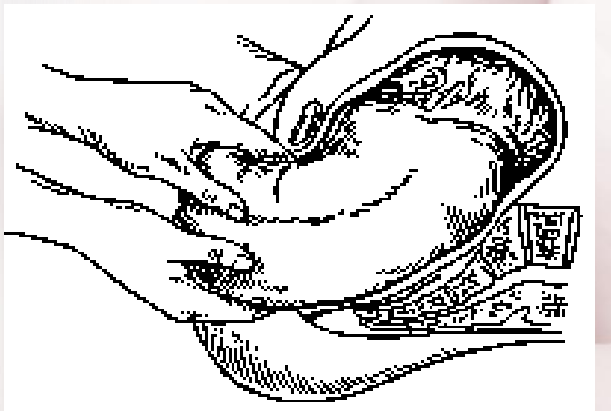

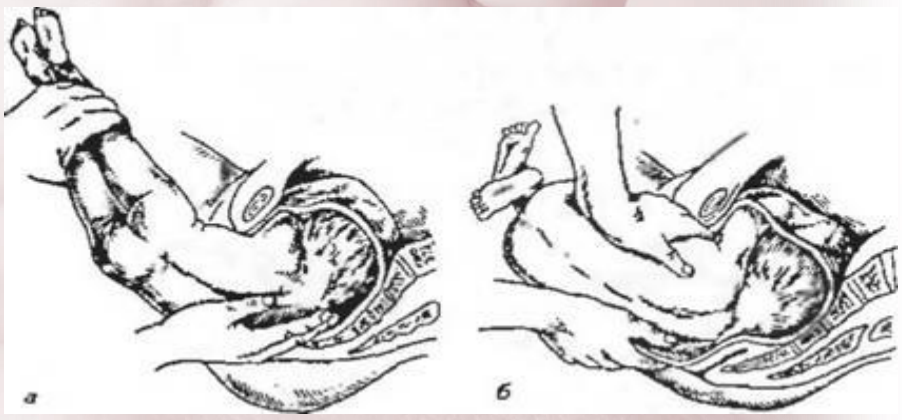

Тазовые предлежания плода

Вакуум-экстракция плода

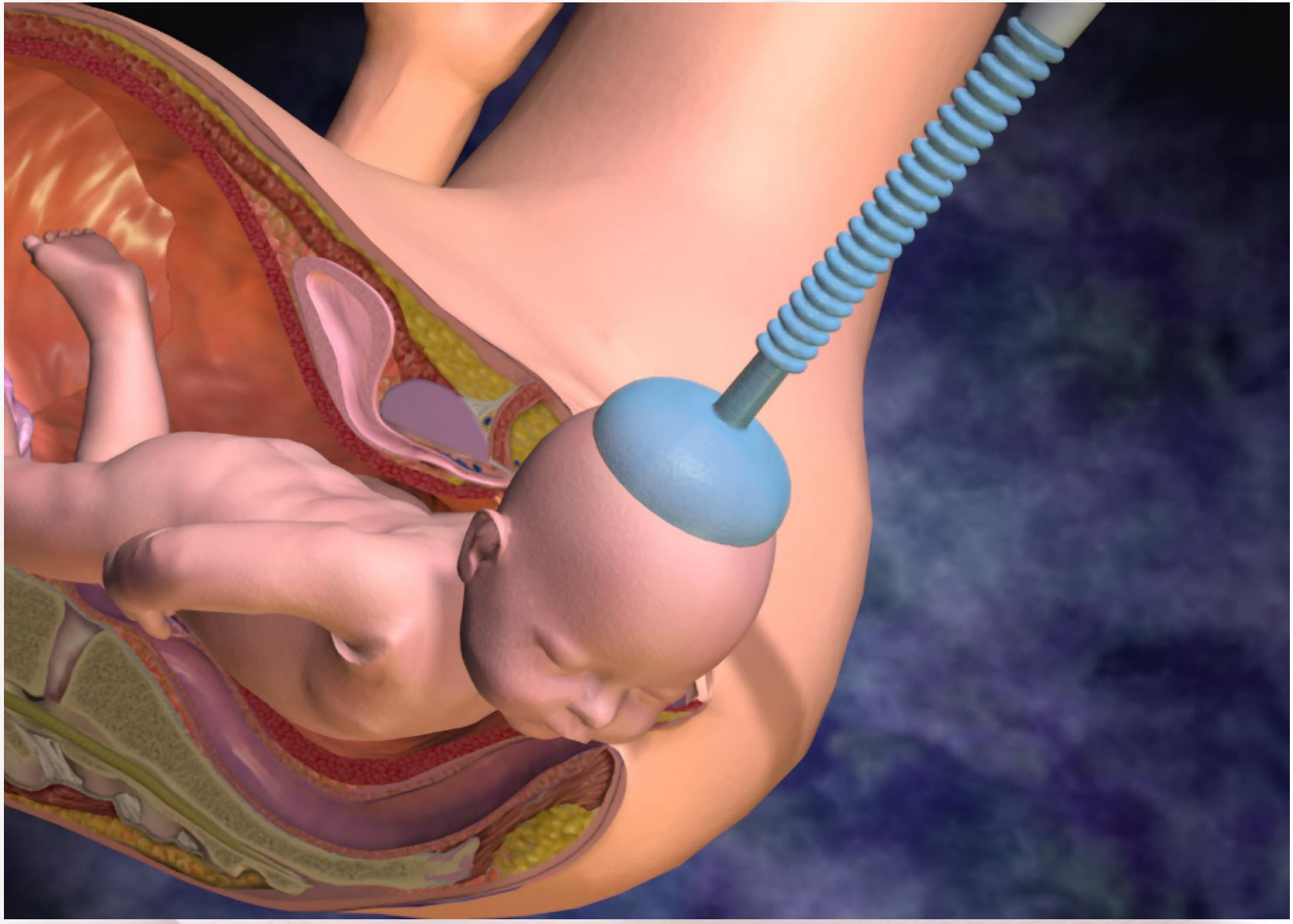

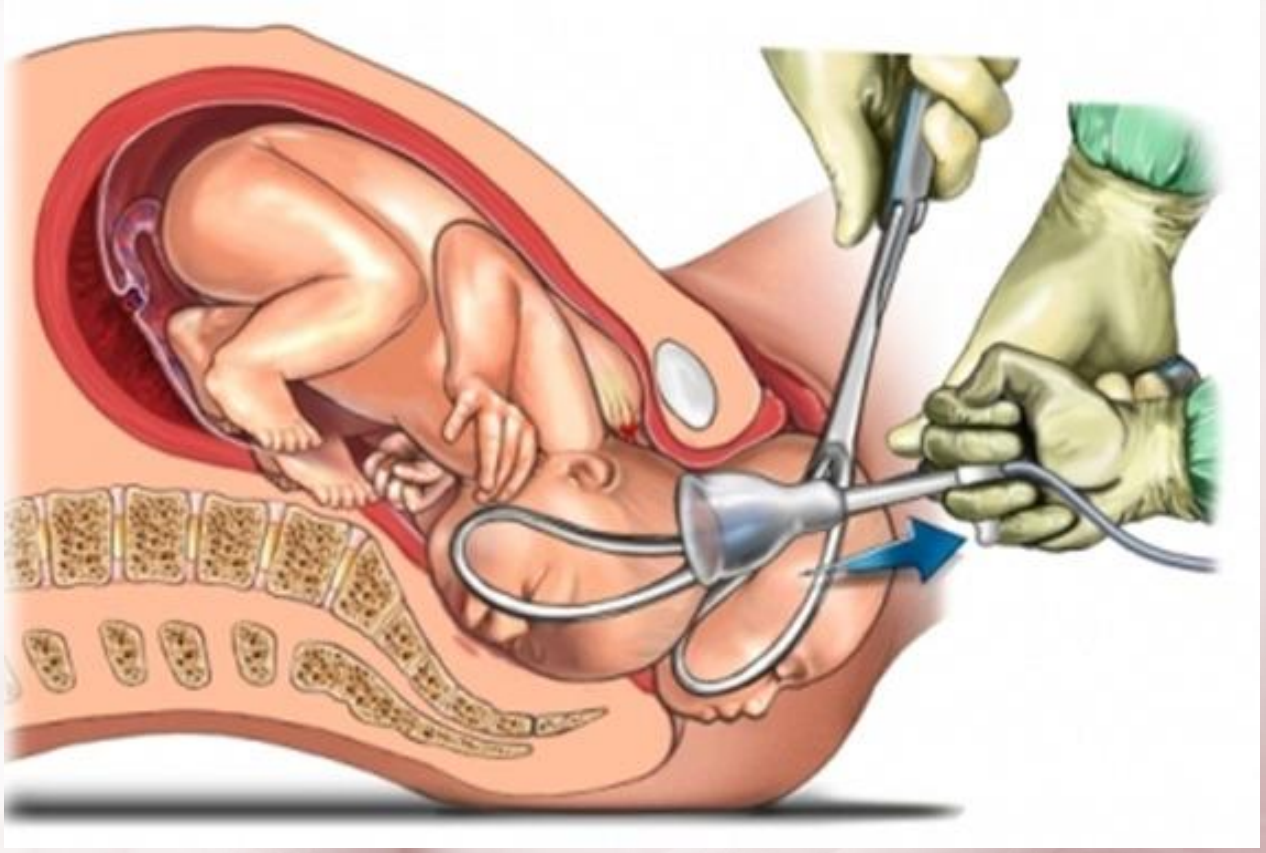

Наложение щипцов и вакуум-экстрактора

Разрывы вульвы

- **По локализации:**
  - Разрывы малых половых губ
  - Разрыв преддверия влагалища
  - Разрыв клитора
  - Разрыв больших половых губ

Разрывы влагалища

- **По локализации:**
  - **Разрывы стенок влагалища (задней, передней, боковых)**
  - **Разрывы отделов (нижней, средней, верхней)**

Чаще возникают разрывы в нижней части влагалища одновременно с разрывом промежности

Разрывы промежности

I степени – повреждается:

- задняя спайка больших половых губ (3)
- часть задней стенки влагалища (2)
- кожа промежности (4)
- без повреждения мышц.

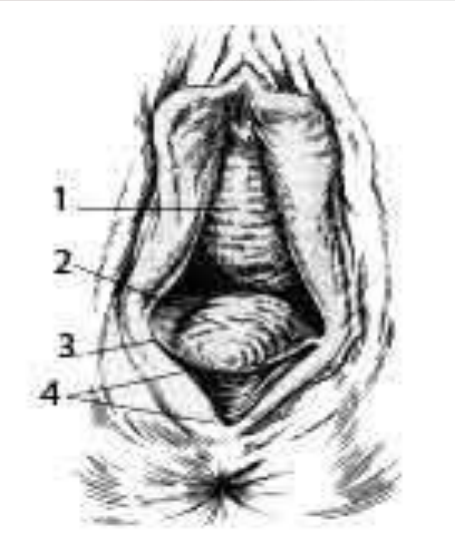

II степень –

- задняя спайка и кожа
- сухожильный центр промежности
- идущие к нему луковично-губчатая, поверхностная и глубокие поперечные мышцы промежности.

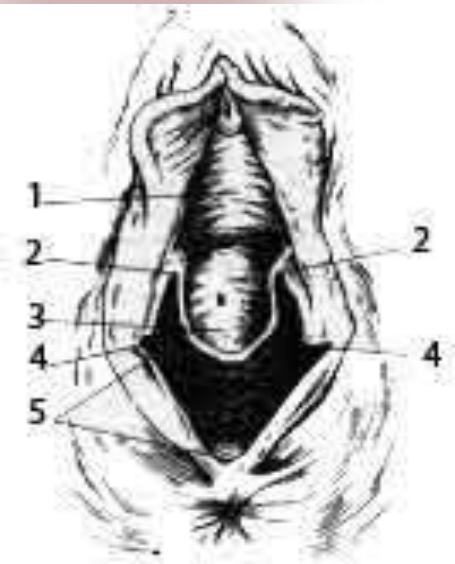

Разрывы промежности

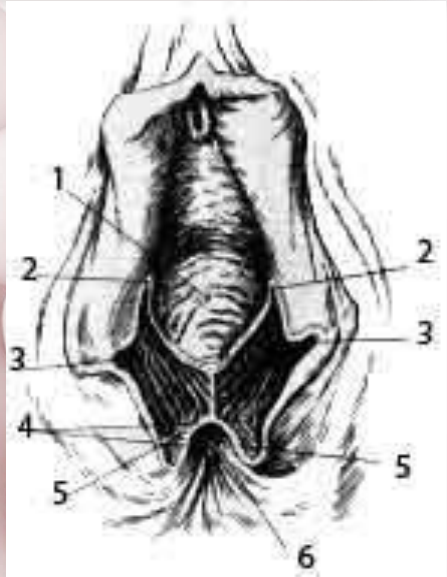

III степень (неполный разрыв) –

- **кожа, фасции, упомянутые выше три мышцы**
- **наружный сфинктер заднего прохода (*т. sphincter ani extemus)***
- **без повреждения стенки прямой кишки.**

IV степень (полный разрыв III степени) - нарушение целостности наружного сфинктера заднего прохода с повреждением стенки прямой кишки.

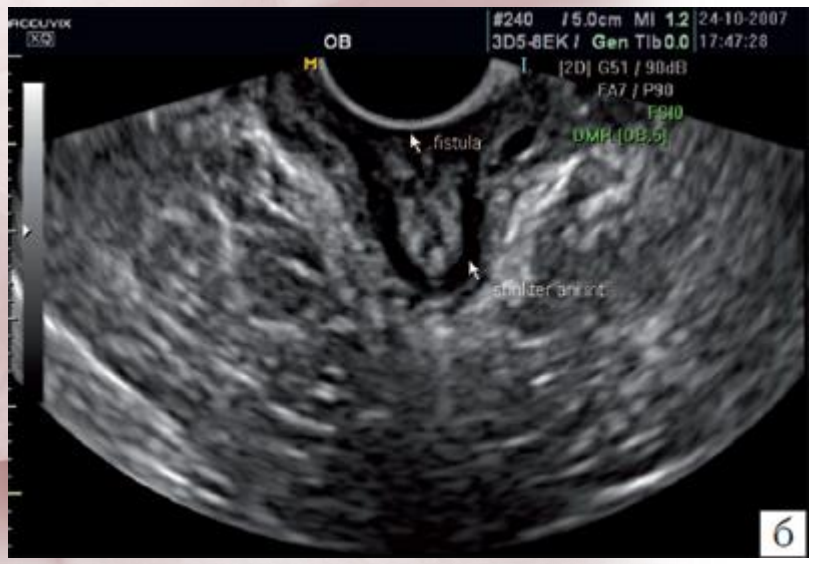

Сухожильный центр (centrum perinei)

- Расположен в центре акушерской промежности — посередине между задней спайкой губ и наружным отверстием прямой кишки.
- В этом месте сходятся мышцы и фасции всех трех этажей тазового дна

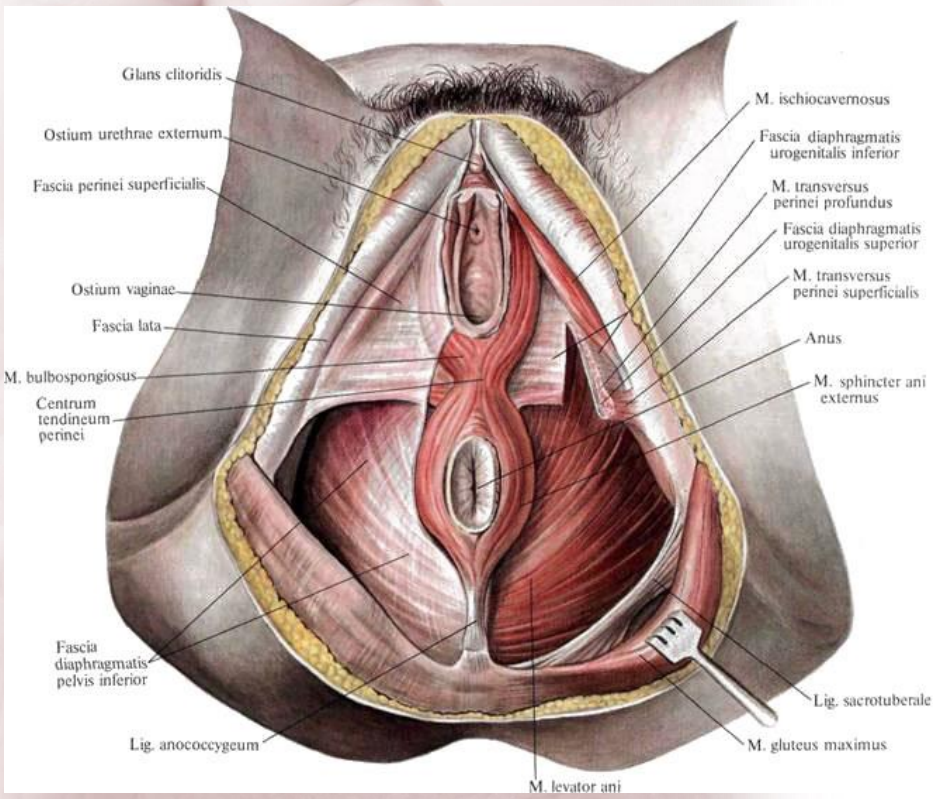

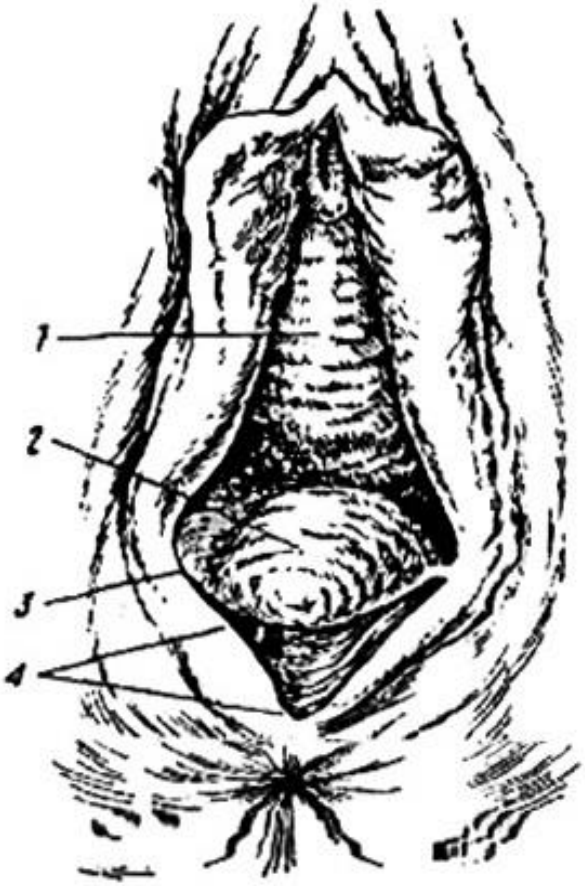

Разрыв промежности первой степени.

1 – передняя стенка влагалища,
2 – задняя стенка влагалища,
3 – задняя спайка,
4 – кожа промежности

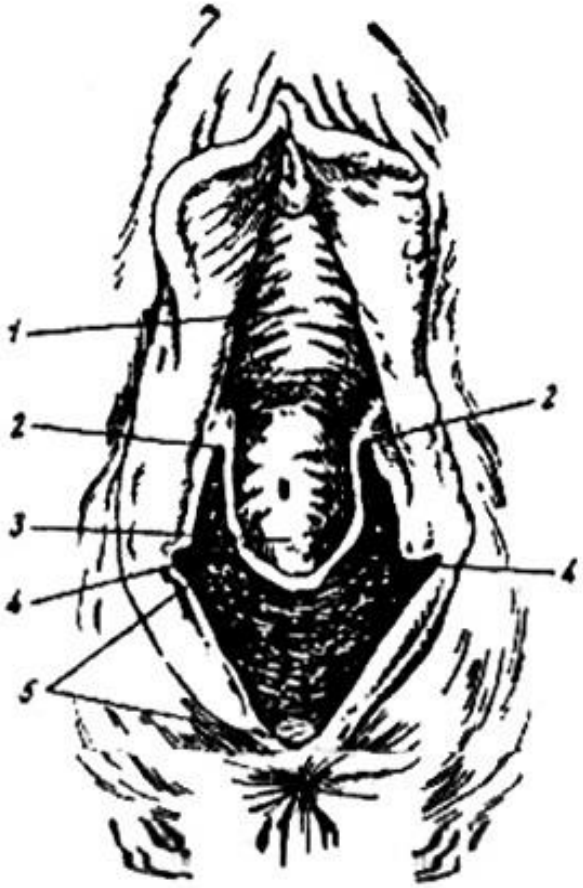

. Разрыв промежности второй степени.

1 – передняя стенка влагалища,
2 – верхний край разрыва,
3 – задняя стенка влагалища,
4 – задняя спайка,
5 – кожа промежности

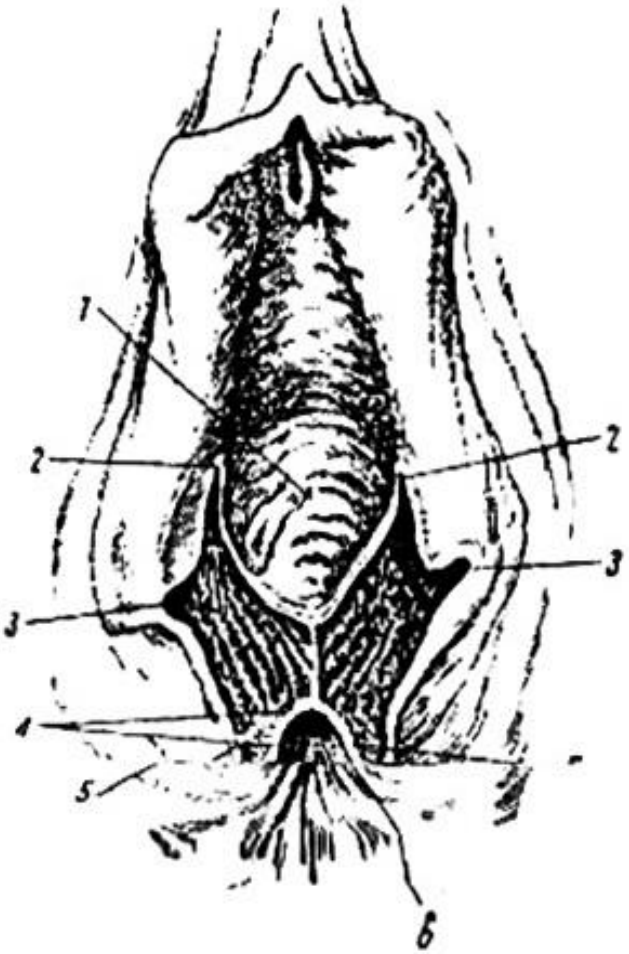

. Разрыв промежности третьей степени.

1 – задняя стенка влагалища,
2 – верхний край разрыва,
3 – задняя спайка,
4 – слизистая прямой кишки,
5 – сфинктер, 6 – анус

Клиническое течение разрывов промежности

- **Клинические стадии:**
  - **Угрожающий** (цианоз, отек, затем побледнение кожи промежности)
  - **Начавшийся** (мелкие трещины эпидермиса на поверхности кожи)
  - **Совершившийся** (зияние вульвы, кровотечение, рана, недержание газа и кала – при III-IV ст.)

Клиническая картина

Основные клинические признаки угрожающего разрыва промежности:

- выпячивание промежности
- цианоз
- отек
- побледнение

Профилактика разрыва промежности

- **Перинеотомия** – срединное рассечение промежности (1)
- **Эпизиотомия** – рассечение наружных половых органов:
  - срединно-латеральная (2)
  - латеральная (3)

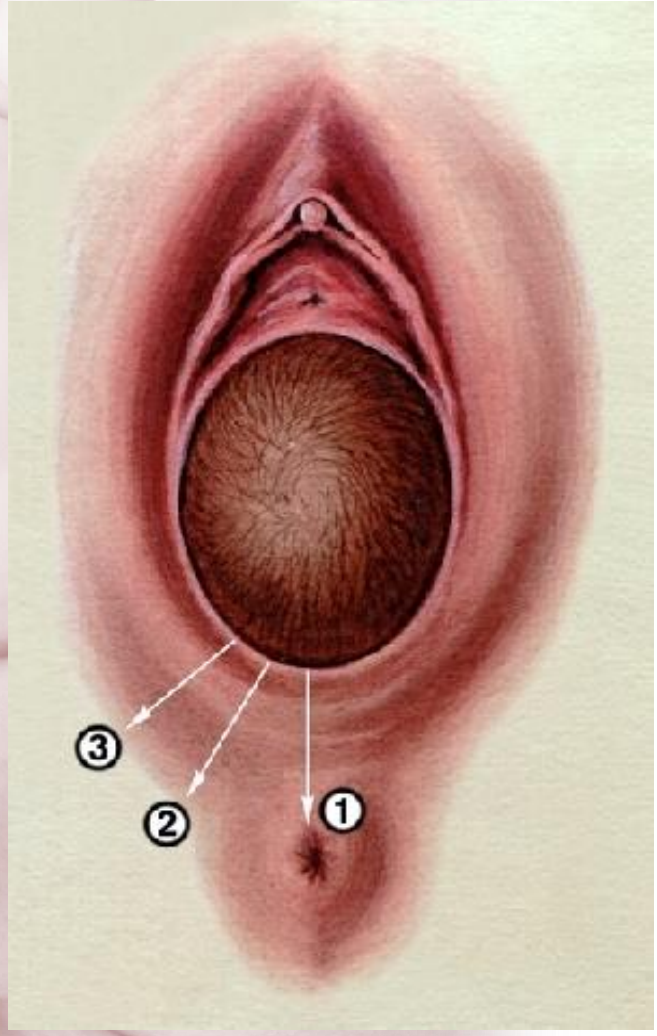

Эпизиотомия и перинеотомия

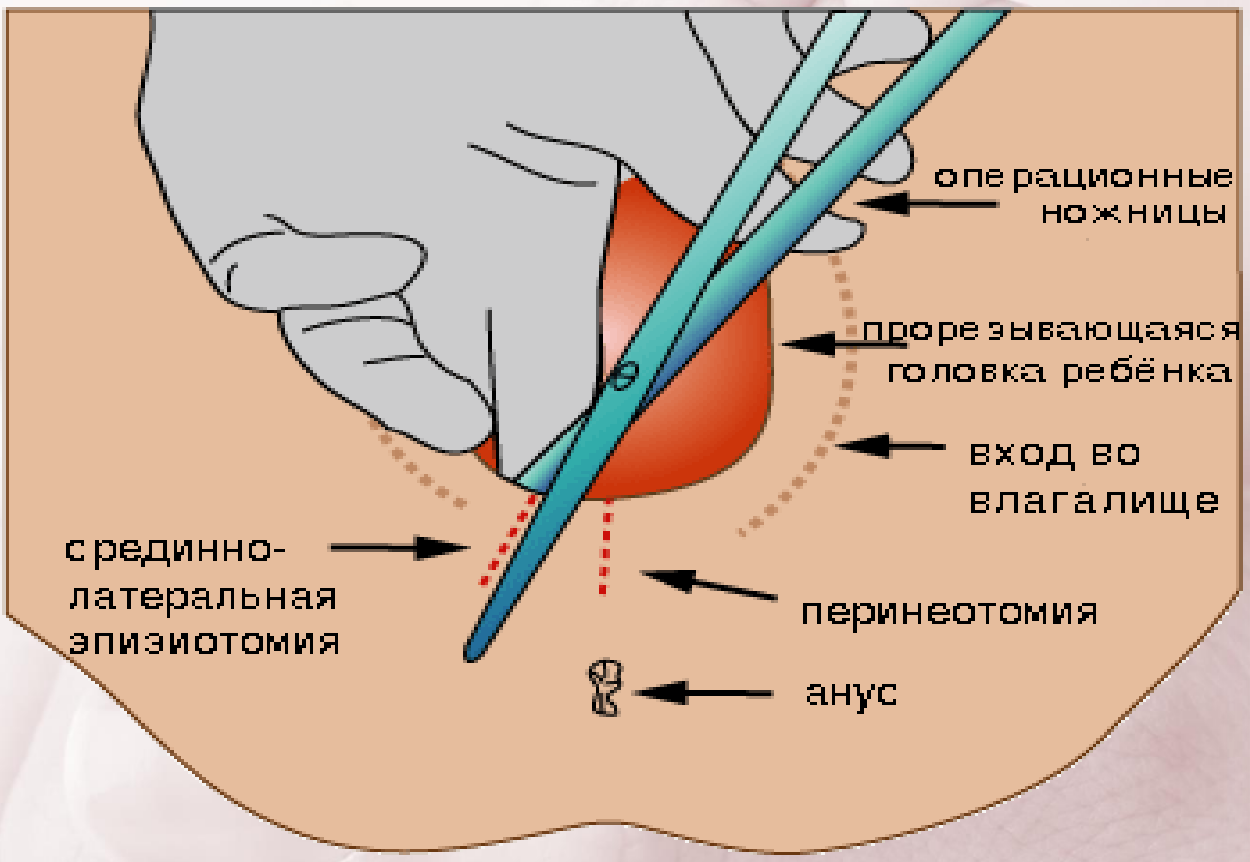

Показания к рассечению промежности (профилактика разрыва промежности)

- угрожающий разрыв
- рубцовые изменения
- ригидные ткани
- анатомически высокая промежность
- рождение плода большим размером (задний вид, разгибательные предлежания)
- акушерские операции

Показания к рассечению промежности

- **Укорочение потужного периода родов:**
  - **Показания со стороны матери**
    - ✓артериальная гипертензия
    - ✓тяжелый гестоз
    - ✓миопия высокой степени
    - ✓слабость потуг
  - **Показания со стороны плода**
    - ✓недоношенность
    - ✓гипоксия плода

Лечение разрывов промежности

- **Ушивание в первые 2 часа**
  - **полноценное**
  - **послойное**
  - **с сопоставлением тканей**

- **Правильное ведение послеродового периода**

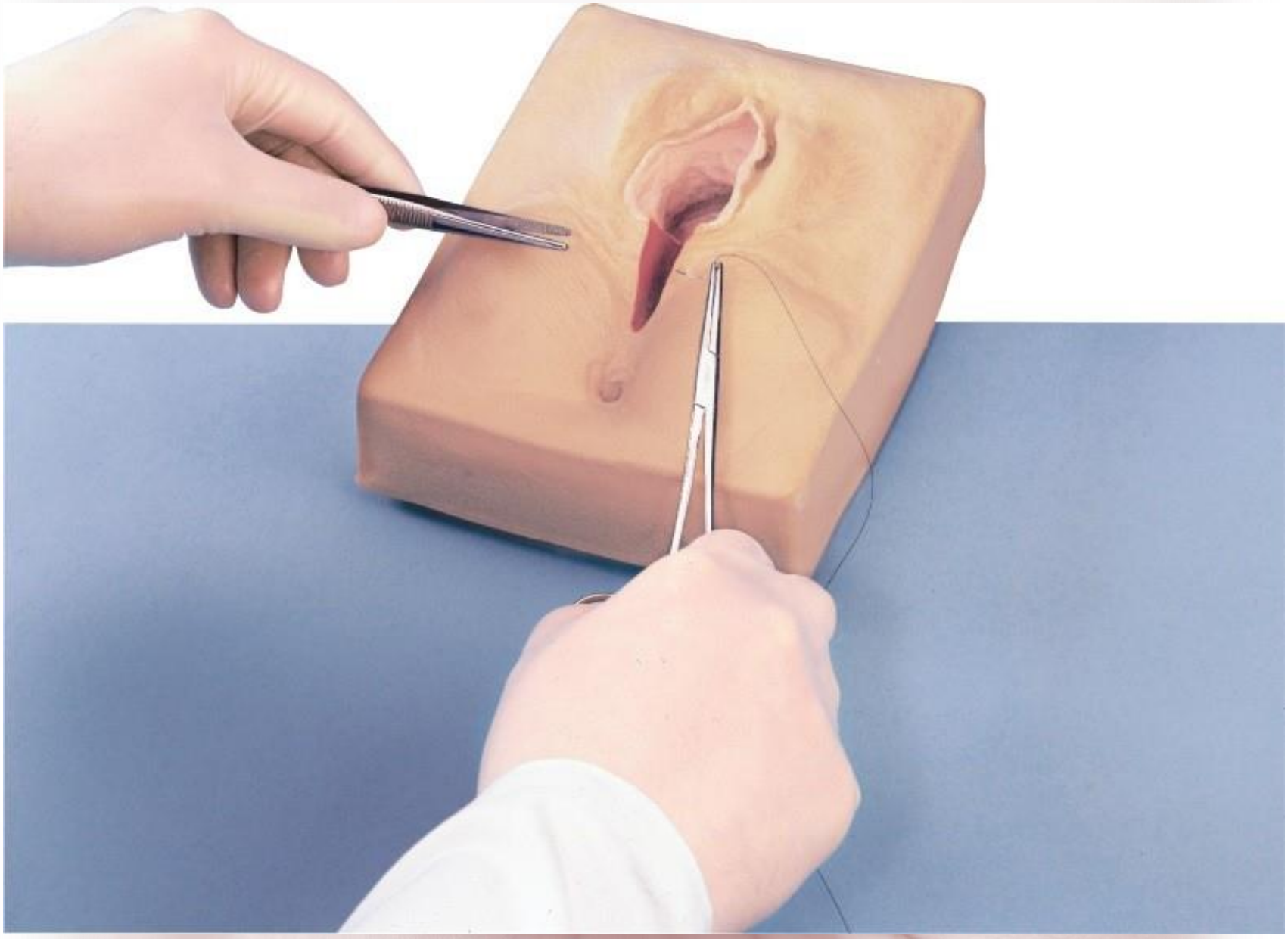

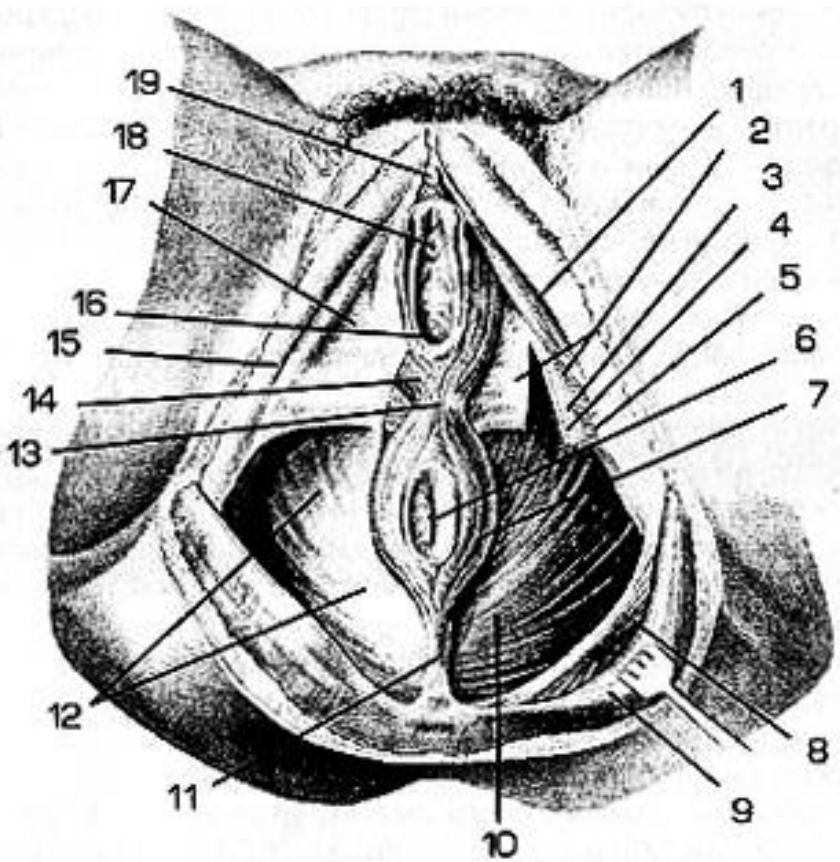

. Промежность: *1* — m. ischiocavernosus; *2* — fascia diaphragmatis urogenitalis inferior; *3* — m. transversus perinei profundus; *4* — fascia diaphragmatis urogenitalis superior; *5* — m. transversus perinei superficialis; *6* — anus; *7* — m. sphincter ani externus; *8* — lig. sacrotuberale; *9* — m. gluteus maximus; *10* — m. levator ani; *11* — lig. anococcygeum; *12* — fascia diaphragmatis pelvis inferior; *13* — centrum tendineum perinei; *14* — m. bulbospongiosus; *15* — fascia lata; *16* — ostium vaginae; *17* — fascia perinei superficialis; *18* — ostium urethrae externum; *19* — glans clitoridis

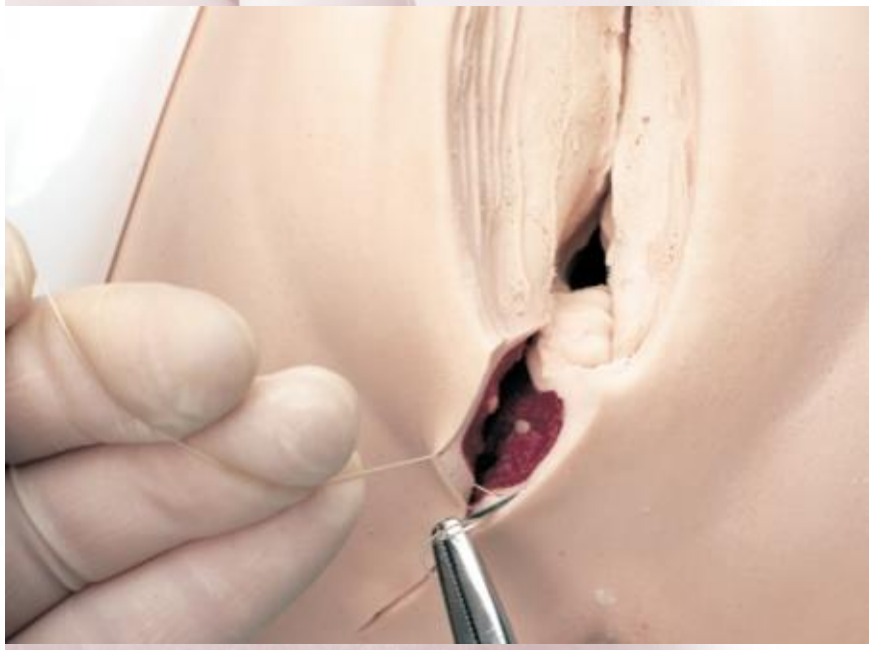

Ушивание разрыва 2 степени

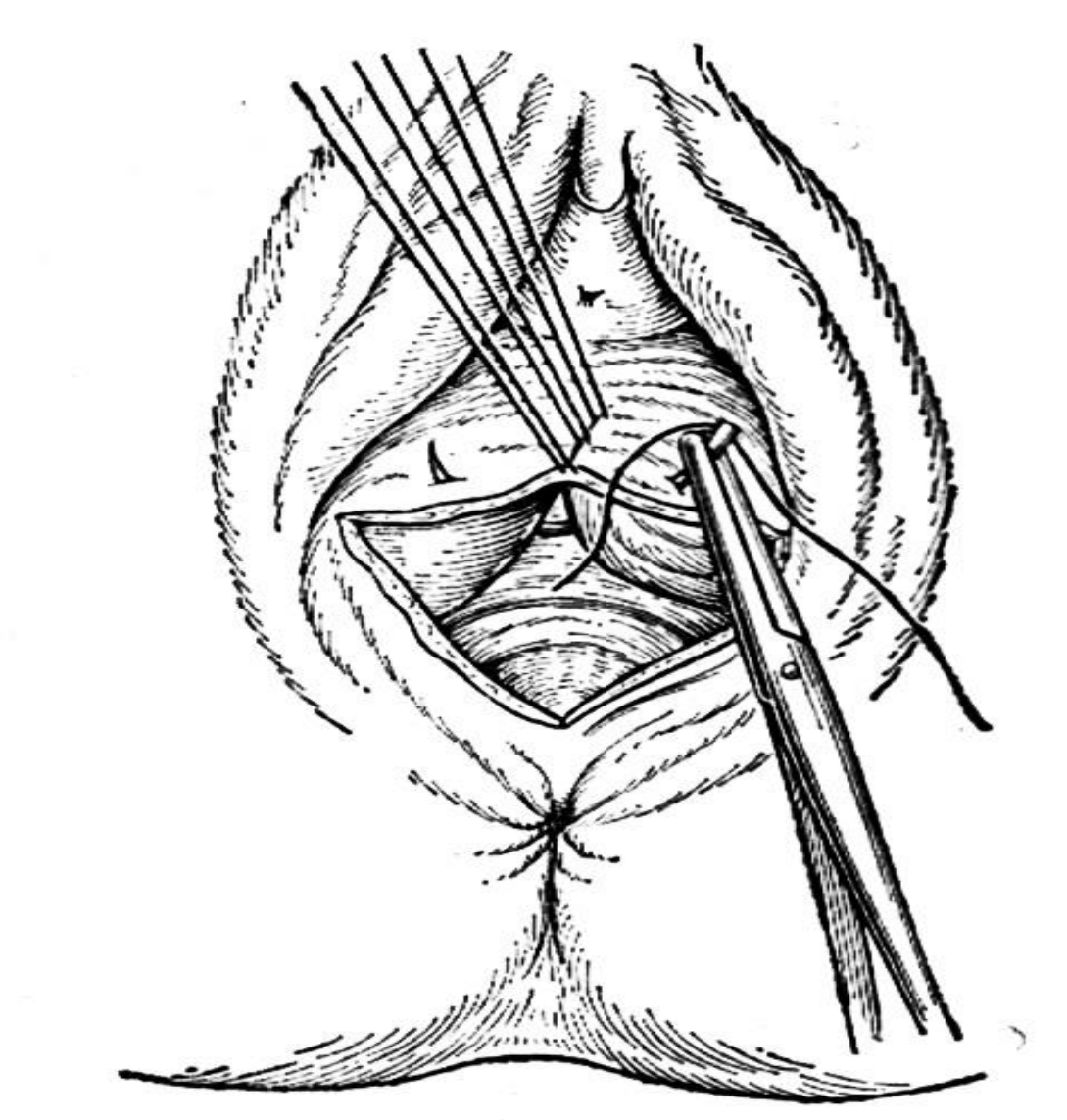

Ушивание разрыва 3 степени

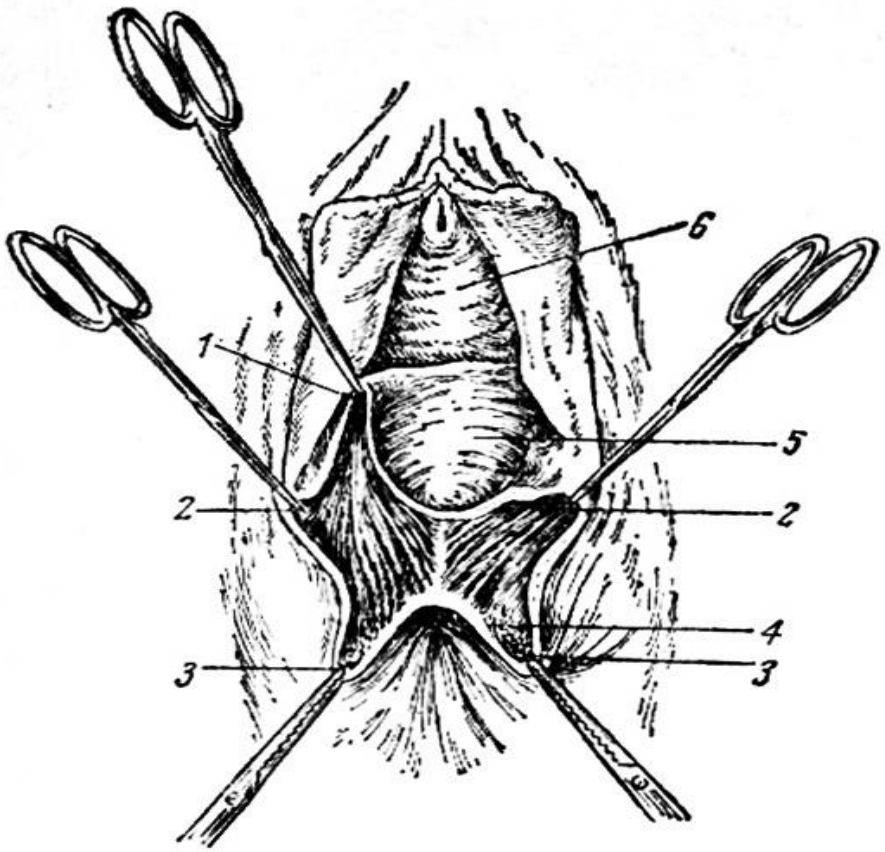

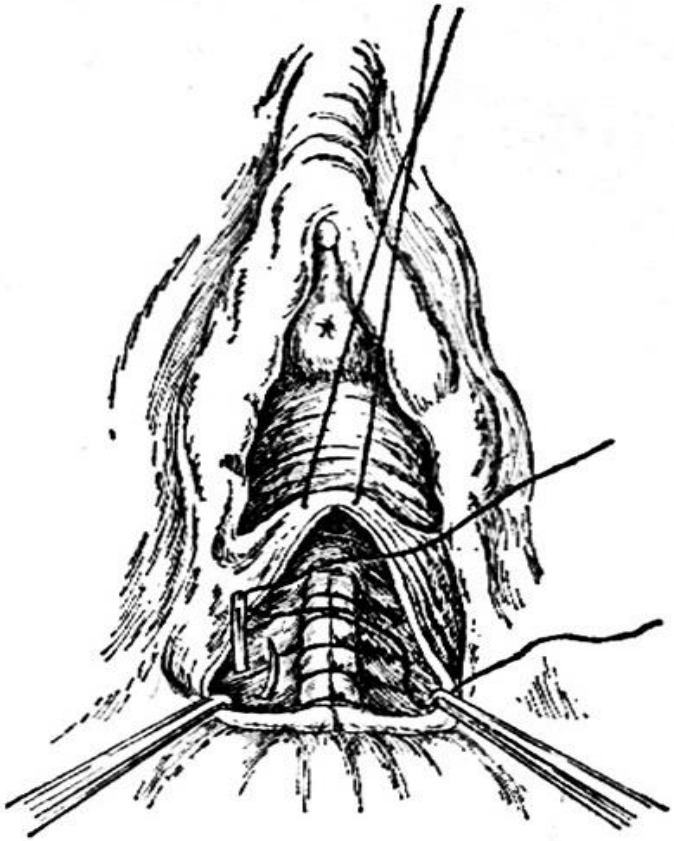

Обнажение полного разрыва промежности.

1 — верхний край разрыва; *2* — задняя спайка; *3* — разрыв заднего прохода; *4* — разорвавшиеся волокна сфинктера; *5* — задняя стенка влагалища; *6* — передняя стенка влагалища.

Рис. 338. Зашивание полного разрыва промежности. После зашивания разрыва прямой кишки и сфинктера разрыв превратился в разрыв II степени.

Ведение послеродового периода

- Ограничение режима – нельзя сидеть 14 дней.
- Диета
- Обработка промежности антисептиком несколько раз в день.
- При разрыве 3 степени – антибактериальная терапия.
- Снятие швов с промежности на 5 сутки (перед снятием – очистительная клизма).

Гематомы мягких родовых путей

- **Причины возникновения:**
  - повышенная ломкость сосудов
  - коагулопатии
  - варикозная болезнь
  - сдавление тканей

- **Локализация:**
  - по отношению к
  - m. levator ani (выше, ниже)
  - по анатомической области
    - ✓половые губы
    - ✓промежность
    - ✓влагалище

Гематомы мягких родовых путей

Клиническая картина:

- Появление сине-багровой опухоли в области наружных половых органов или влагалища,
- Эксцентричность расположения входа во влагалище.
- Ощущение дискомфорта (чувство давления, распирания) и резкая боль (даже небольшие гематомы).
- При больших или прогрессирующих гематомах развивается картина геморрагического шока.
- Гематомы могут распространяться вверх на клетчатку малого таза.
- Гематомы чаще образуются слева, что связано с асимметрией развития венозной системы и более частым формированием 1-й позиции при продольном положении плода.

Хирургическое лечение гематом родовых путей

- Неотложное хирургическое лечение требуется при быстром увеличении гематомы в размерах с признаками анемии; при гематоме, дающей обильное наружное кровотечение.

- Операция проводится под общим наркозом и состоит из следующих этапов: разреза тканей над опухолью; удаления сгустков крови; перевязки кровоточащих сосудов или прошивания 8-образными кетгутовыми швами; закрытия и дренирования полости гематомы.

- Гематома широкой маточной связки требует чревосечения, вскрытия брюшины между круглой связкой матки и воронко-тазовой связкой, удаления кровяной опухоли, лигирования поврежденных сосудов. Этим операция ограничивается, если не произошел разрыв матки.

- Профилактика гематом влагалища состоит в лечении заболеваний, влияющих на состояние сосудистой стенки, а также в квалифицированном ведении родов и родоразрешающих операций.

Разрыв шейки матки

- Встречаются у 3-60% родивших
- При первых родах в 4 раза чаще

Наложение пулевых щипцов на разрыв шейки матки для низведения верхнего угла разрыва шейки.

Накладывание швов на разрыв шейки матки.

Разрывы шейки матки

- **1 степень** – разрыв с одной или 2 сторон не более 2 см
- **2-ая степень** – разрыв более 2 см, но на 1 см не достигающий свода влагалища
- **3 степень** – доходит до свода влагалища и переходит на него

Диагностика:

- Единственный признак разрыва шейки матки - кровотечение.
- Разрыв шейки матки III степени — прямое показание к контрольному ручному обследованию стенок полости матки для исключения перехода разрыва на ее нижний сегмент.

Восстановление разрывов шейки матки

- Узловые швы рассасывающимся шовным материалом.
- Рану зашивают от верхнего угла к наружному зеву.
- Тщательно сопоставлять ткани, особенно в области наружного маточного зева.

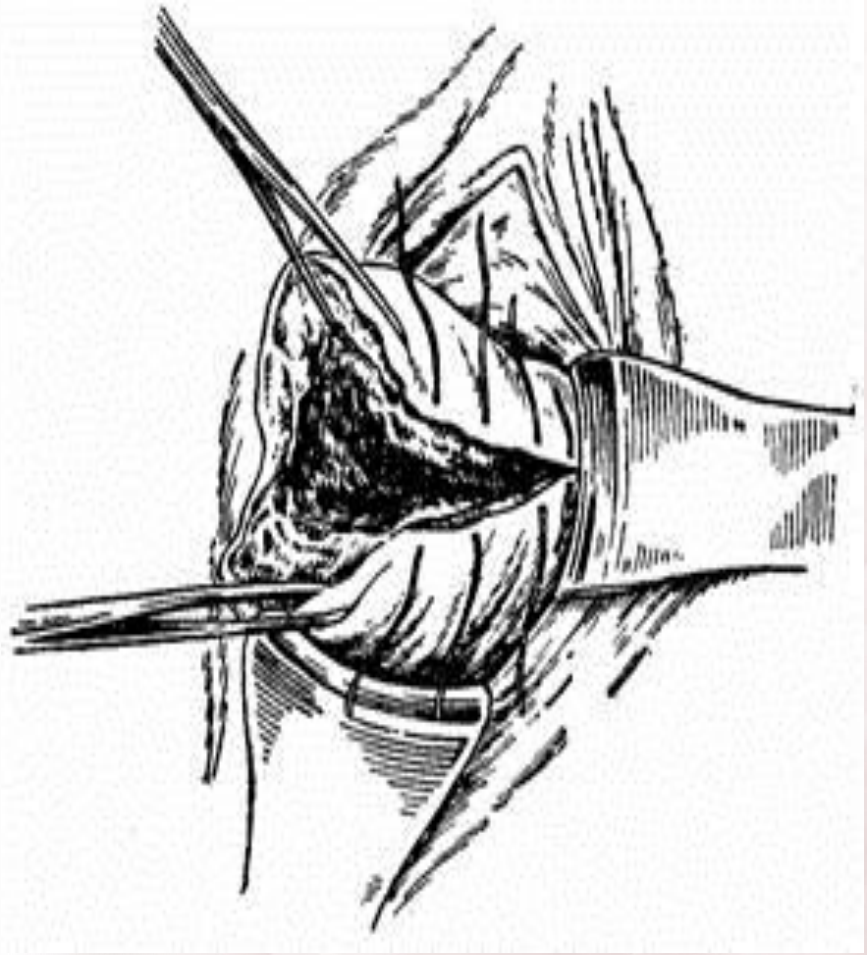

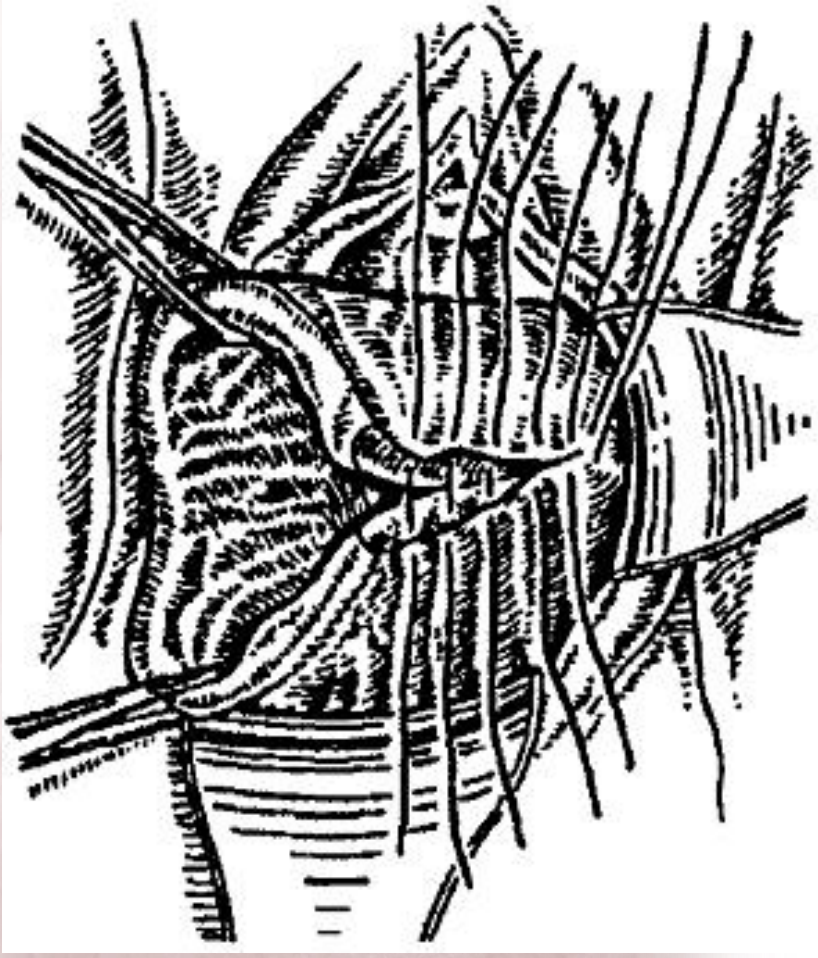

Разрыв матки

- Тяжелейшее осложнение родов, приводящее к маточному кровотечению.
- Частота его не превышает 0,1% от общего числа родов.

Разрыв матки - нарушение целостности её стенок

- Разрыв матки может произойти во время беременности и в родах и является тяжелейшим проявлением акушерского травматизма.
- Разрывы матки чаще возникают на фоне отягощённого акушерского анамнеза или после перенесённой операции на матке
- Летальность при разрывах матки - 3-4%.
- Причиной смерти женщин в 66-90% являются шок и анемия, реже - септические осложнения.
- Разрывы матки являются губительными для плода, так как некоторые их формы приводят к его гибели в 100% случаев.

ЭТИОЛОГИЯ И ПАТОГЕНЕЗ РАЗРЫВОВ МАТКИ

- **рубцы на матке после операций:**
  - **консервативная миомэктомия**
  - **кесарево сечение**
  - **иссечение трубного угла при внематочной беременности**
  - **повреждения матки при искусственных абортах**
- **инфантилизм и аномалии развития половых органов (различные варианты клинически узкого таза)**
- **воспалительные заболевания матки и придатков**
- **аденомиоз**
- **тяжёлые, затяжные роды**
- **паритет родов (более 5 родов)**
- **многоводие**
- **многоплодие**
- **приращение и предлежание плаценты**
- **разрушающий пузырный занос и хорионэпителиома**

Ятрогенные факторы риска разрыва матки

- Попытка поворота плода при запущенном поперечном положении плода.
- Форсированное извлечение плода за тазовый конец с освобождением запрокинутых ручек плода с разогнутой головкой.
- Родоразрешение при неполном открытии маточного зева.

Ятрогенные факторы риска разрыва матки

- Нарушение техники выполнения акушерских операций без учета условий.
- Использование приема Кристеллера (давление на дно матки).
- Длительная родостимуляция.
- Рубец на матке (кесарево сечение, миомэктомия, перфорация матки во время аборта, метропластика).

Классификация по характеру повреждения

- **Полный разрыв матки (проникающий):**
  - захватывает все слои маточной стенки и проникает в брюшную полость.
- **Неполный:**
  - не проникает в брюшную полость
  - нарушается слизистая и мышечная оболочка матки, а брюшинный покров остается неповрежденным
  - образуются гематомы параметрия.

Клиническая картина

- Разрыв матки происходит при несоответствии таза и головки.
- По клинической картине различают:
  - угрожающий
  - начавшийся
  - совершившийся

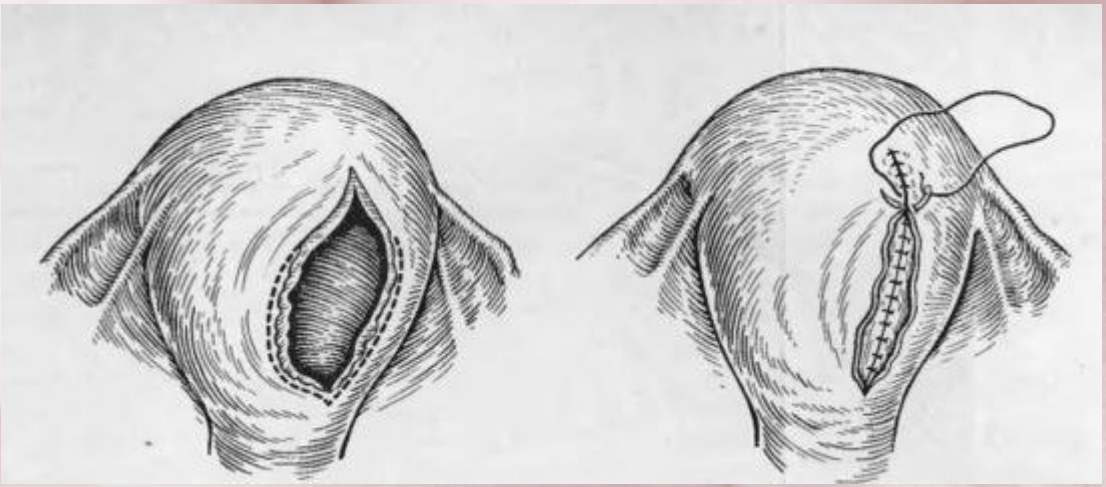

Угрожающий разрыв матки

- **Угрожающий разрыв матки характеризуется:**
  - **чрезмерным растяжением ее нижнего сегмента его напряжением и болезненностью**
  - **высоким стоянием контракционного кольца**
  - **бурной родовой деятельностью**
  - **отеком шейки и наружных половых органов.**
- **Типичная клиническая картина угрожающего разрыва матки не представляет трудностей для диагностики, а атипично протекающего — требует внимательного изучения анамнеза и тщательного наблюдения за течением родов.**
- **Затяжные роды у повторнородящей после излития ОВ должны вызвать настороженность у врача, особенно при крупном размере плода.**

Угрожающий разрыв матки

- **Симптомы угрожающего разрыва матки:**
  - болезненные схватки, вызывающие беспокойство у роженицы, даже при объективно слабых сокращениях матки
  - возникновение непроизвольных безрезультатных потуг при высокостоящей головке плода
  - наличие выпячивания или припухлости над лоном вследствие отека околопузырной клетчатки, перерастяжение мочевого пузыря, затрудненное мочеиспускание.

- **Облегчают диагностику угрожающего разрыва матки:**
  - болезненность внизу живота
  - напряжение нижнего сегмента
  - наличие высокостоящего контракционного кольца имеющего косое направление.

Угрожающий разрыв матки, высокое расположение контракционного кольца.

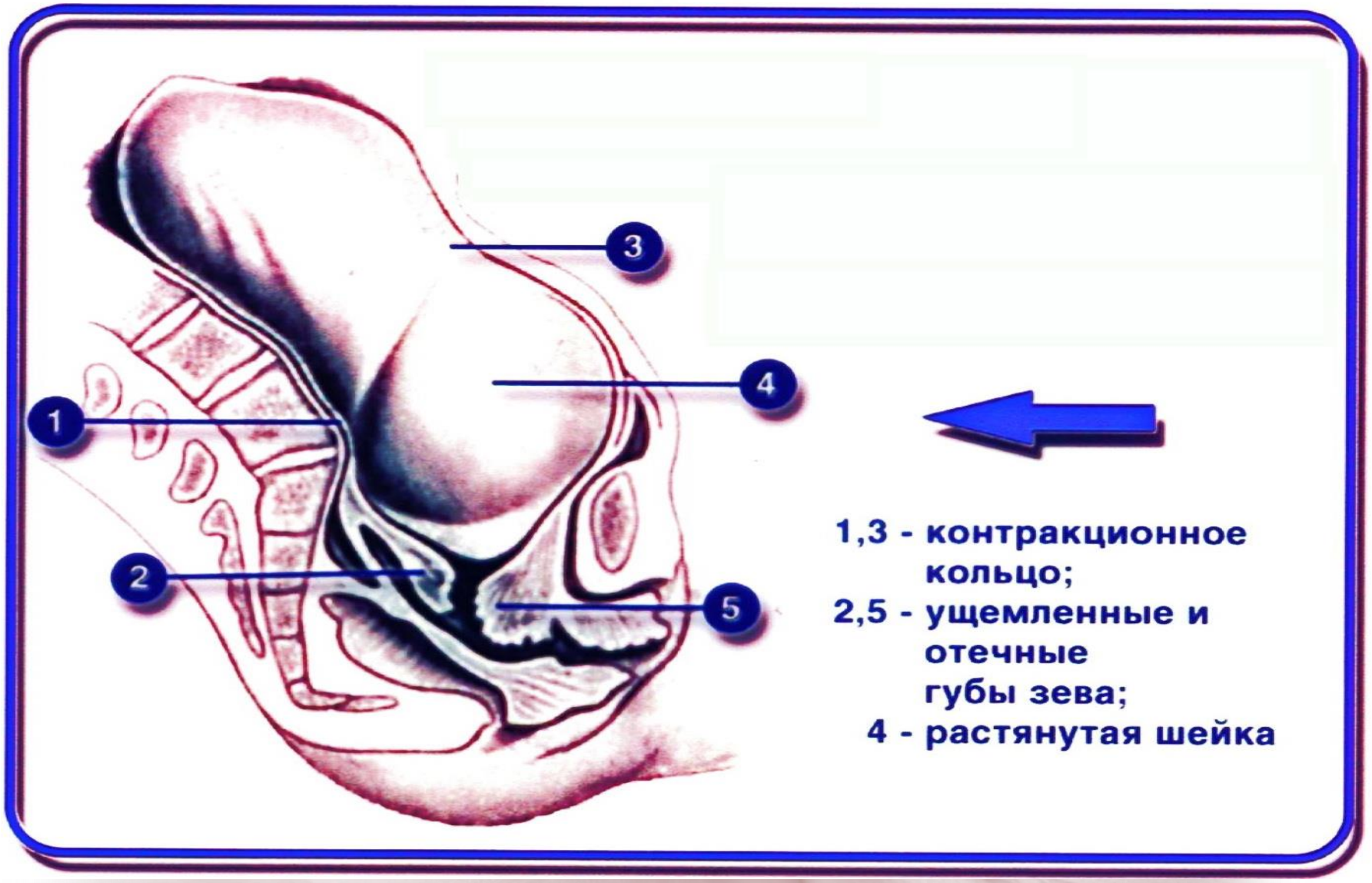

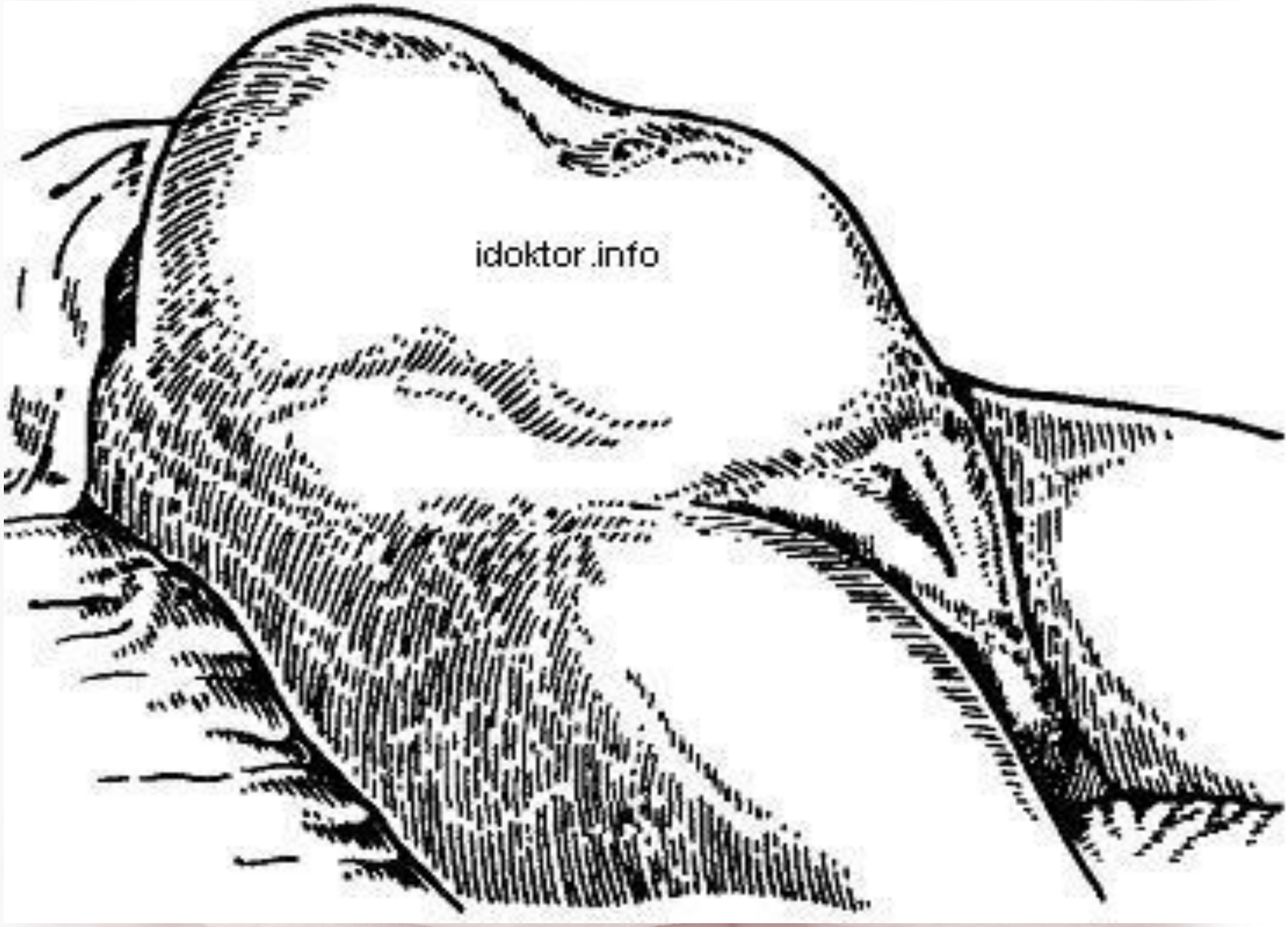
idoktor.info

Начавшийся разрыв матки

- Надрыв стенки матки захватывает поверхностные ее слои и не проникает через всю толщу мышечного слоя.
- К симптомам угрожающего разрыва присоединяются новые:
  - схватки становятся резко болезненными и принимают судорожный характер
  - из родовых путей возникают кровянистые выделения;
  - припухлость над лоном увеличивается
  - в моче обнаруживают кровь
  - сердцебиение плода становится приглушенным
  - заметны активные движения плода
- Околоплодные воды окрашиваются мекониеим.
- В этих условиях может произойти внезапная смерть плода.

Совершившийся разрыв матки

- Диагностика совершившегося разрыва матки обычно не вызывает затруднений.
- Особенно легко диагностировать полный совершившийся разрыв матки, которому предшествовала типичная картина угрожающего.
- В момент травмы роженица нередко ощущает сильную режущую боль.
- Родовая деятельность прекращается, роженица становится апатичной, возникают симптомы внутреннего кровотечения и раздражения брюшины:
  - бледность кожного покрова
  - частый слабый пульс
  - холодный пот
  - тошнота
  - рвота
  - икота
  - болезненность при пальпации живота
  - симптом Щеткина-Блюмберга.

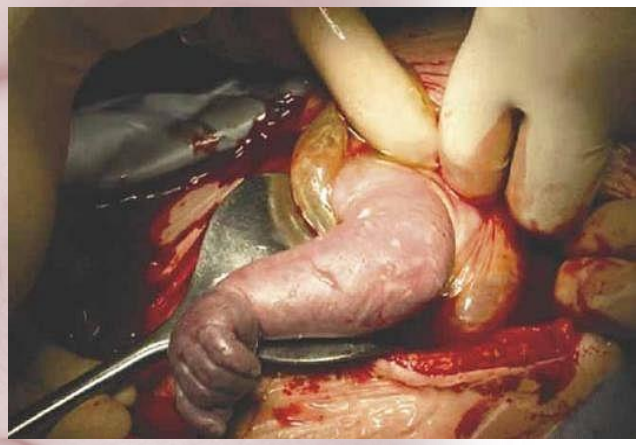

Совершившийся разрыв матки

- После разрыва матки быстро возникают и нарастают метеоризм в результате атонии кишечника, кровотечение из влагалища.
- Плод страдает, вплоть до гибели.
- Через переднюю брюшную стенку легко пальпируются мелкие части плода, живот роженицы приобретает неправильную форму.
- При влагалищном исследовании предлежащая часть отодвигается кверху и становится подвижной.
- Вследствие венозного полнокровия слизистой оболочки мочевого пузыря или повреждения его стенки в моче появляется примесь крови.
- При полном разрыве матки в брюшной полости при перкуссии определяют свободную жидкость.

Разрыв матки

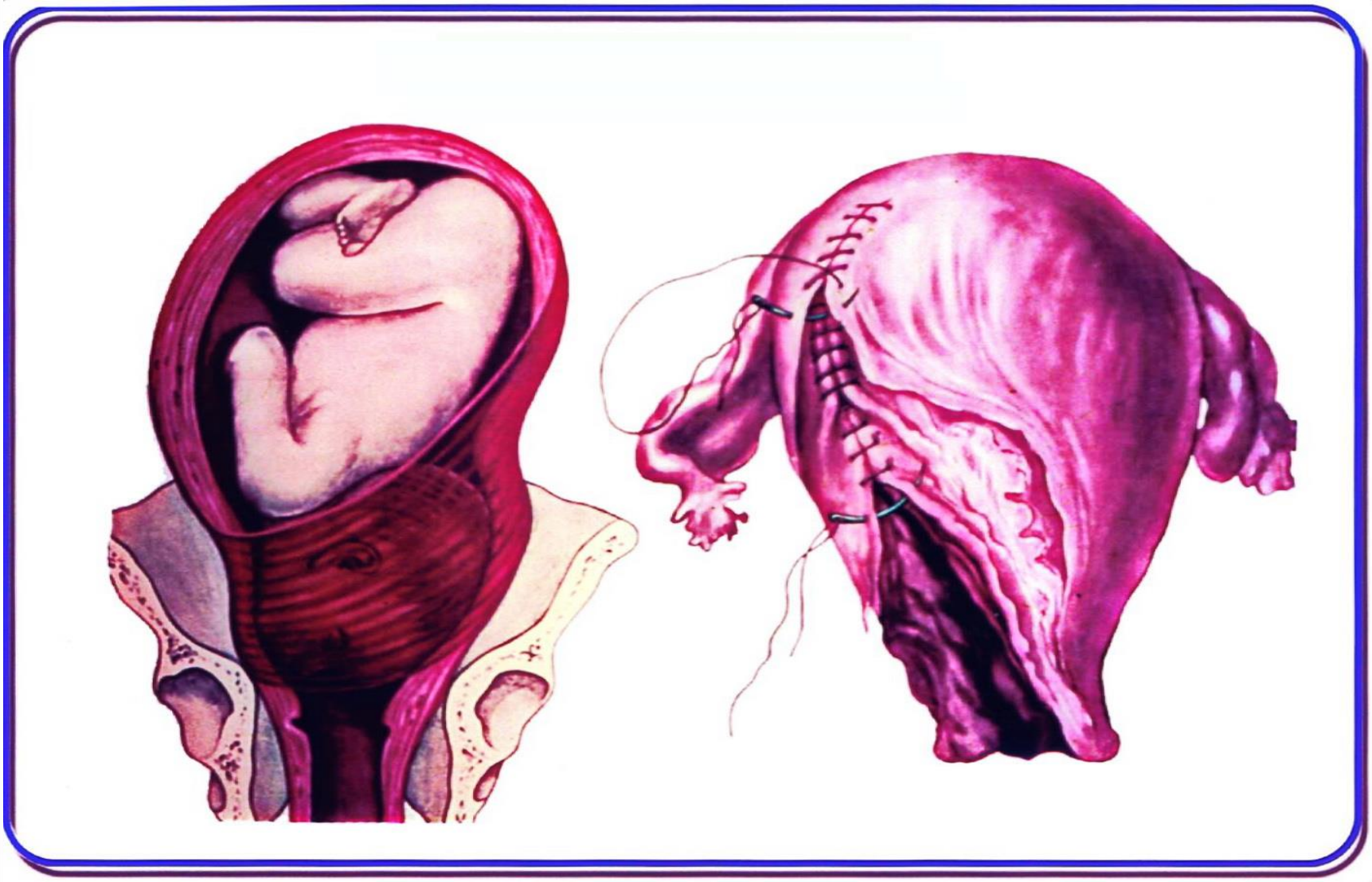

Неполный разрыв матки с образованием гематомы широкой связки

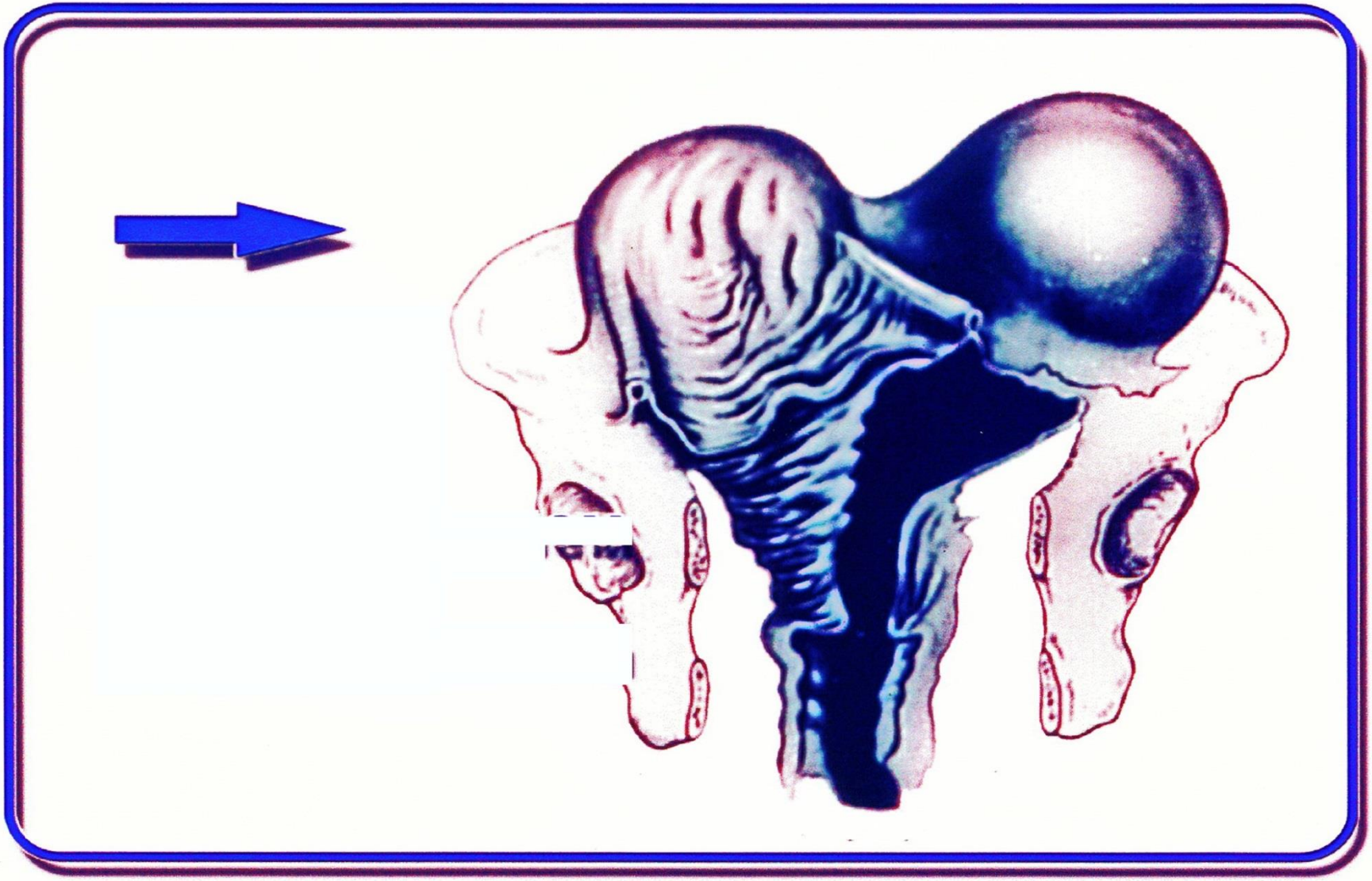

Поперечный разрыв матки в нижнем сегменте

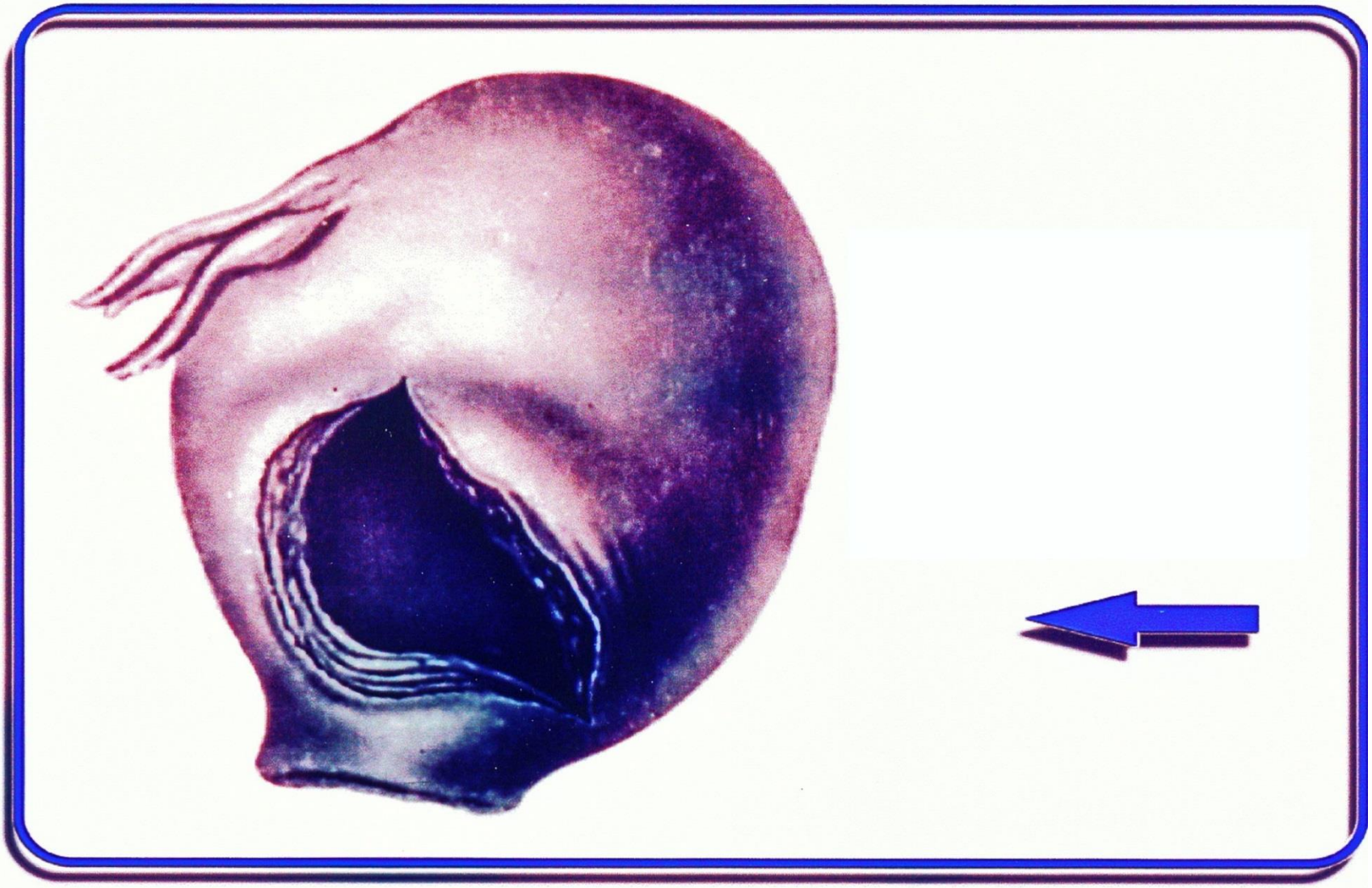

Продольный разрыв матки по боковому ребру

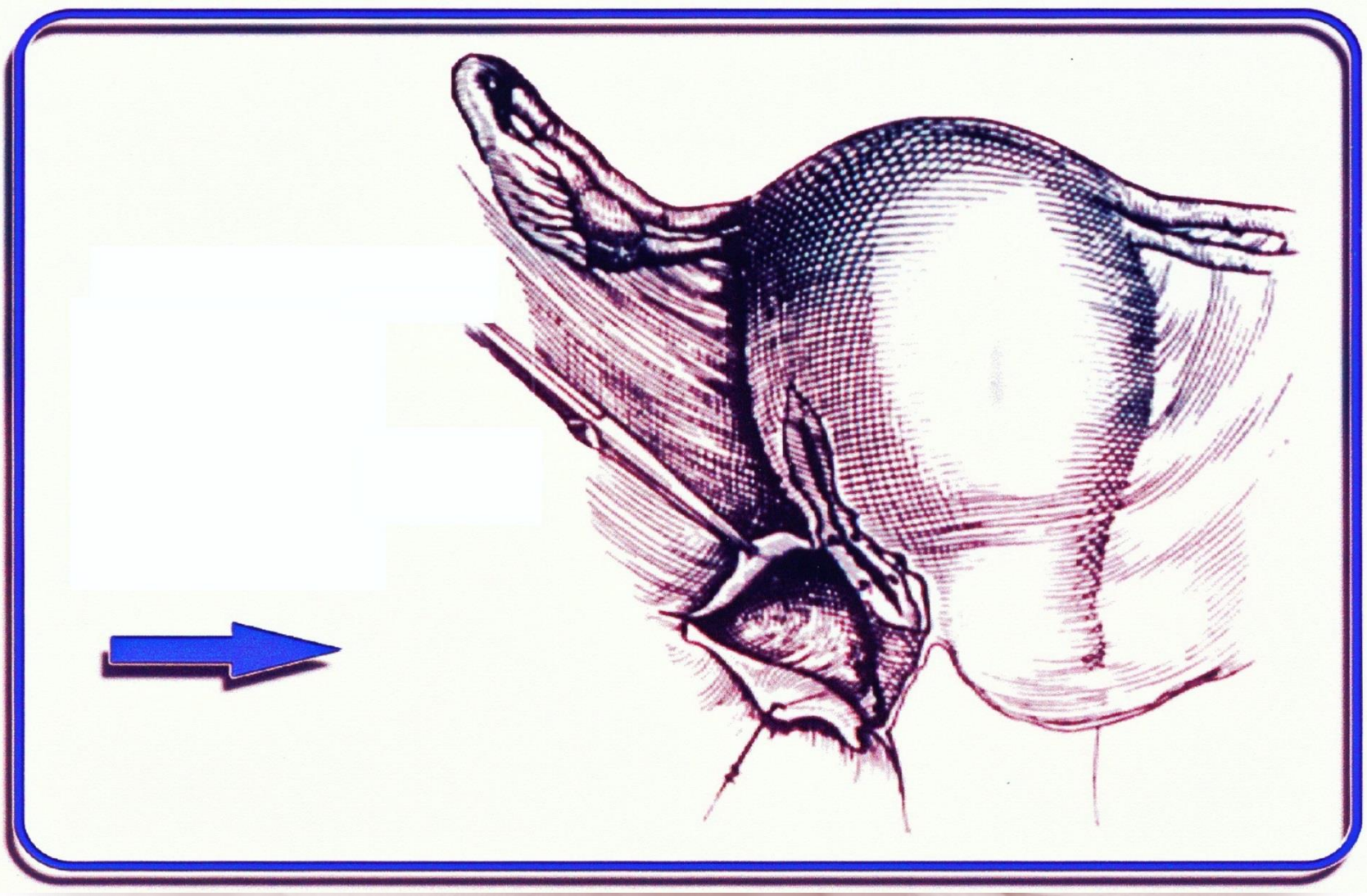

Непроникающий разрыв матки

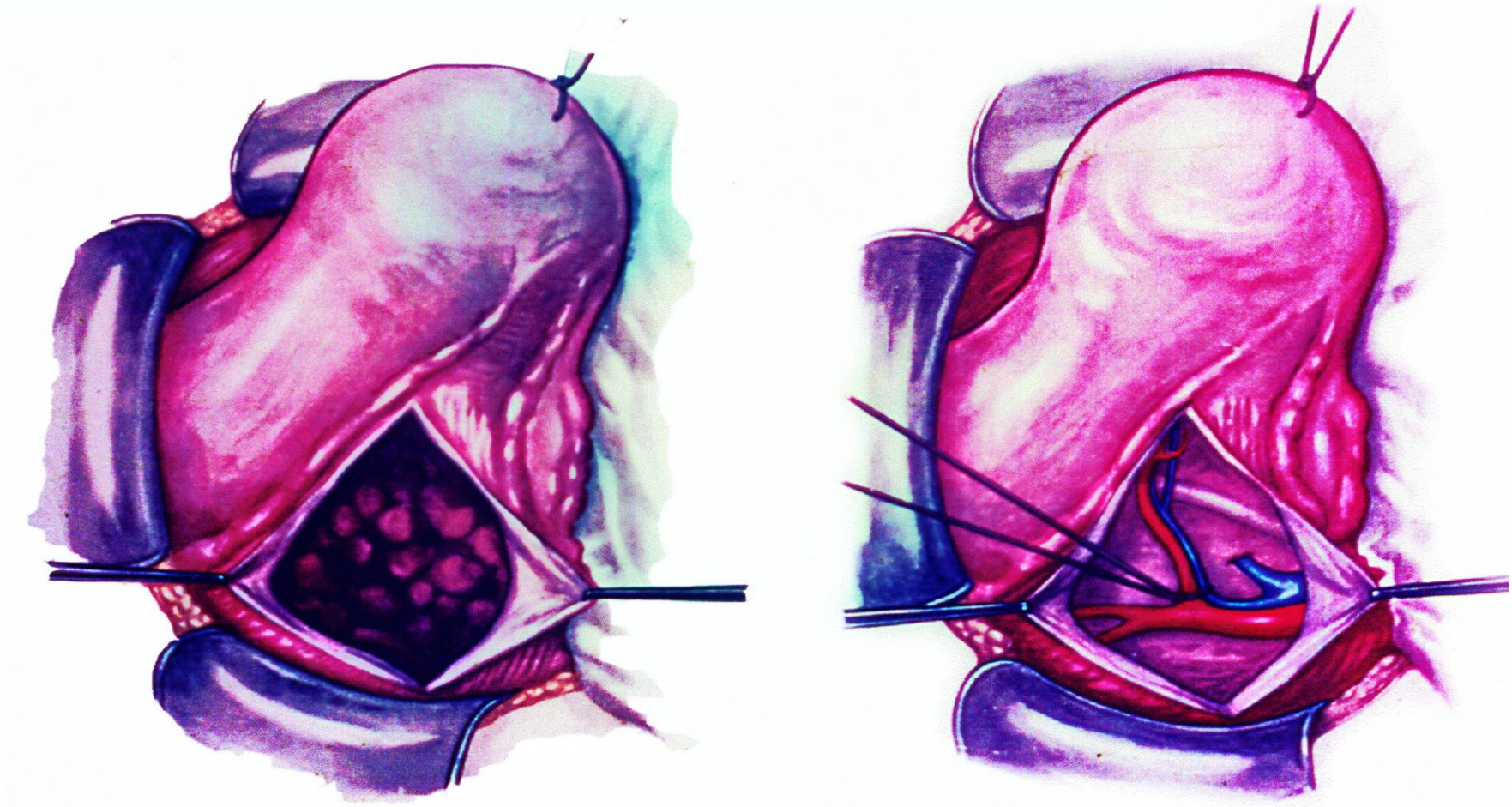

Предлежащая ручка в области расхождения рубца на матке в 27 нед. Плодный пузырь цел.

2 беременность 25 нед.,
разрыв матки, (1 роды-КС)

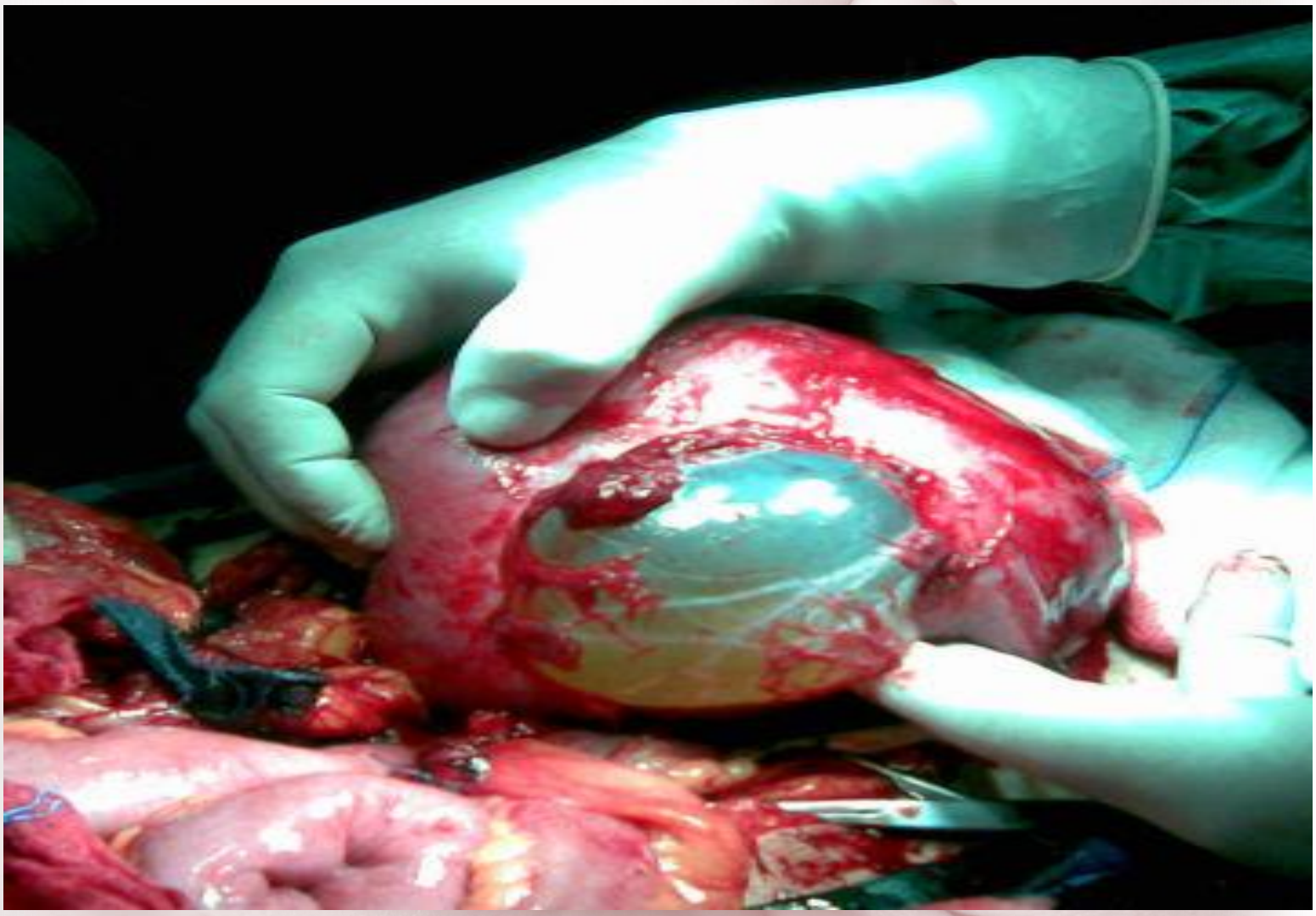

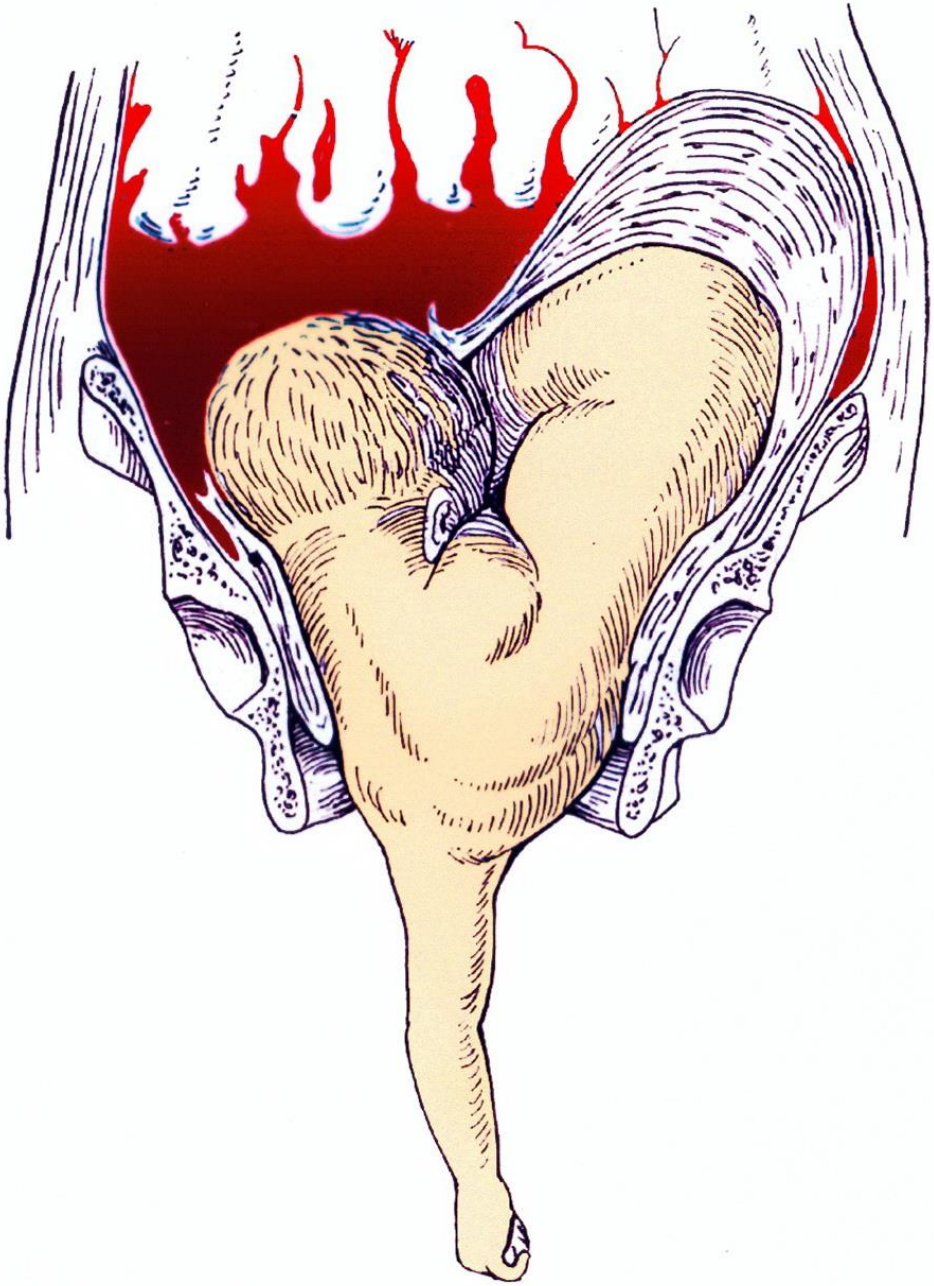

Полный разрыв матки в области нижнего сегмента

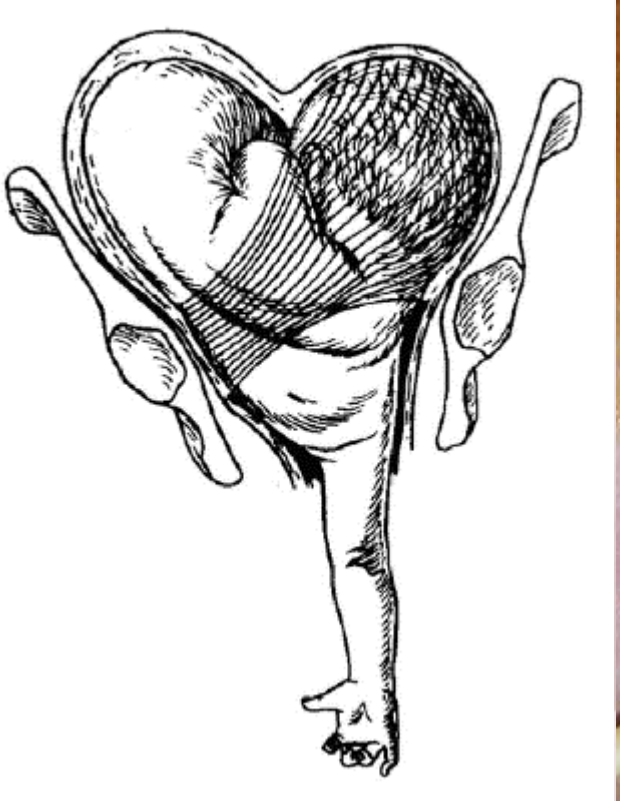

Поперечное положение плода,
выпадение ручки, угроза разрыва матки

Лечение

- **Метод выбора при угрожающем и начавшемся разрыве матки — операция КС.**
  - При этом роженице немедленно дают наркоз, который приводит к расслаблению матки и позволяет провести бережное родоразрешение.

- **При диагностированном разрыве матки показана экстренная операция.**
  - Поскольку разрывы матки сопровождаются кровопотерей и шоком, переливание крови и кровезаменителей следует начинать до начала операции, продолжать во время операции и в послеоперационном периоде.
  - Объем инфузионного лечения определяют кровопотерей и стабильностью показателей гемодинамики.

Объем оперативного вмешательства при разрыве матки

- В настоящее время методом выбора служат органосохраняющие операции:
  - При полном разрыве матки следует наложить отдельные швы, при необходимости иссечь края.
  - При неполном разрыве матки сначала опорожняют гематому, останавливают кровотечение путем лигирования поврежденных сосудов и осматривают разрыв.
  - В зависимости от степени инфекционного риска и характера повреждения матки разрыв зашивают или, крайне редко, проводят экстирпацию матки.
  - Если одновременно произошел разрыв матки и мочевого пузыря, последний зашивают со стороны брюшной полости.

Показания к операции кесарево сечение

- Корпоральный рубец
- Два и более рубца в нижнем сегменте матки
- Признаки несостоятельности рубца
- Категорический отказ беременной с рубцом на матке от самопроизвольных родов

Тактика при разрыве матки в родах

- **Экстренная операция и восполнение ОЦК:**

  1. Лапаротомия

  2. Извлечение плод

  3. Зашивание разрыва матки при условии:

  - ✓ **сохранения тонуса матки**
  - ✓ **отсутствие признаков инфекции**

  4. Экстирпация матки.

Показания к экстирпации матки

- Разрыв матки в нижнем сегменте
  - с образованием гематомы
  - с переходом на шейку или своды влагалища
- Отрыв матки от сводов
- Наличие признаков инфицирования
- Гипотоническое кровотечение
- Развитие синдрома ДВС

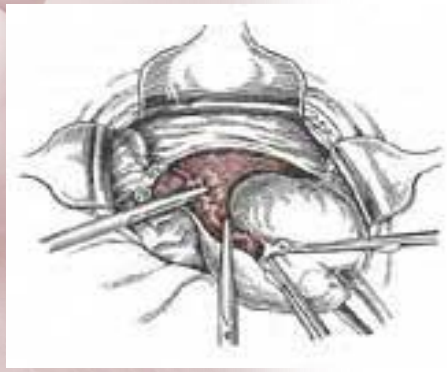

Профилактика разрывов матки

- **Выделение групп риска**
  - **Беременные с рубцом на матке**
  - **Многорожавшие женщины**
  - **Большое число абортов в анамнезе**
  - **Беременные с узким тазом и крупным плодом**
- **Заблаговременная госпитализация в дородовое отделение**
  - **Углубленное обследование**
  - **Выбор метода и срока родоразрешения**

Квалифицированное и бережное ведение родов!!!

Выворот матки

- Редким видом травмы является выворот матки, который бывает:
  - самопроизвольным
  - насильственным.
- Акушерский выворот матки, как правило, бывает насильственным.
- Он возникает в III периоде родов при неправильных действиях врача или акушерки:
  - потягивание за пуповину неотделившейся плаценты,
  - неграмотное применение приема Креде-Лазаревича по выделению последа.
- Прием Креде-Лазаревича должен проводиться только при сократившейся матке после предварительного ее массажа.
- При надавливании на дно расслабленной, гипотоничной матки может легко произойти ее выворот, который часто осложняется травматическим шоком.

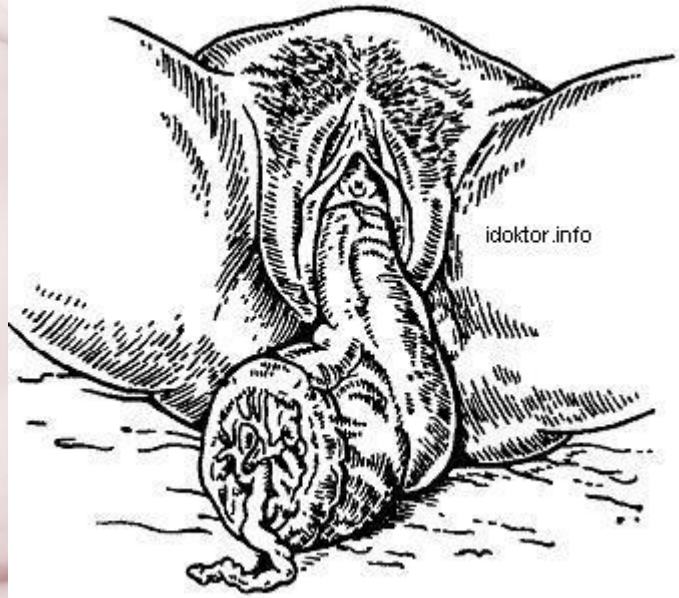

Клиника

- острая боль в животе
- болевой шок
- маточное кровотечение
- бледность кожных покровов и слизистых
- падение АД
- тахикардия
- из половой щели показывается ярко-красная вывернутая слизистая, иногда на слизистой определяется неотделившийся послед
- при пальпации живота над лоном определяется воронкообразное углубление
- при несвоевременной помощи – летальный исход от болевого шока

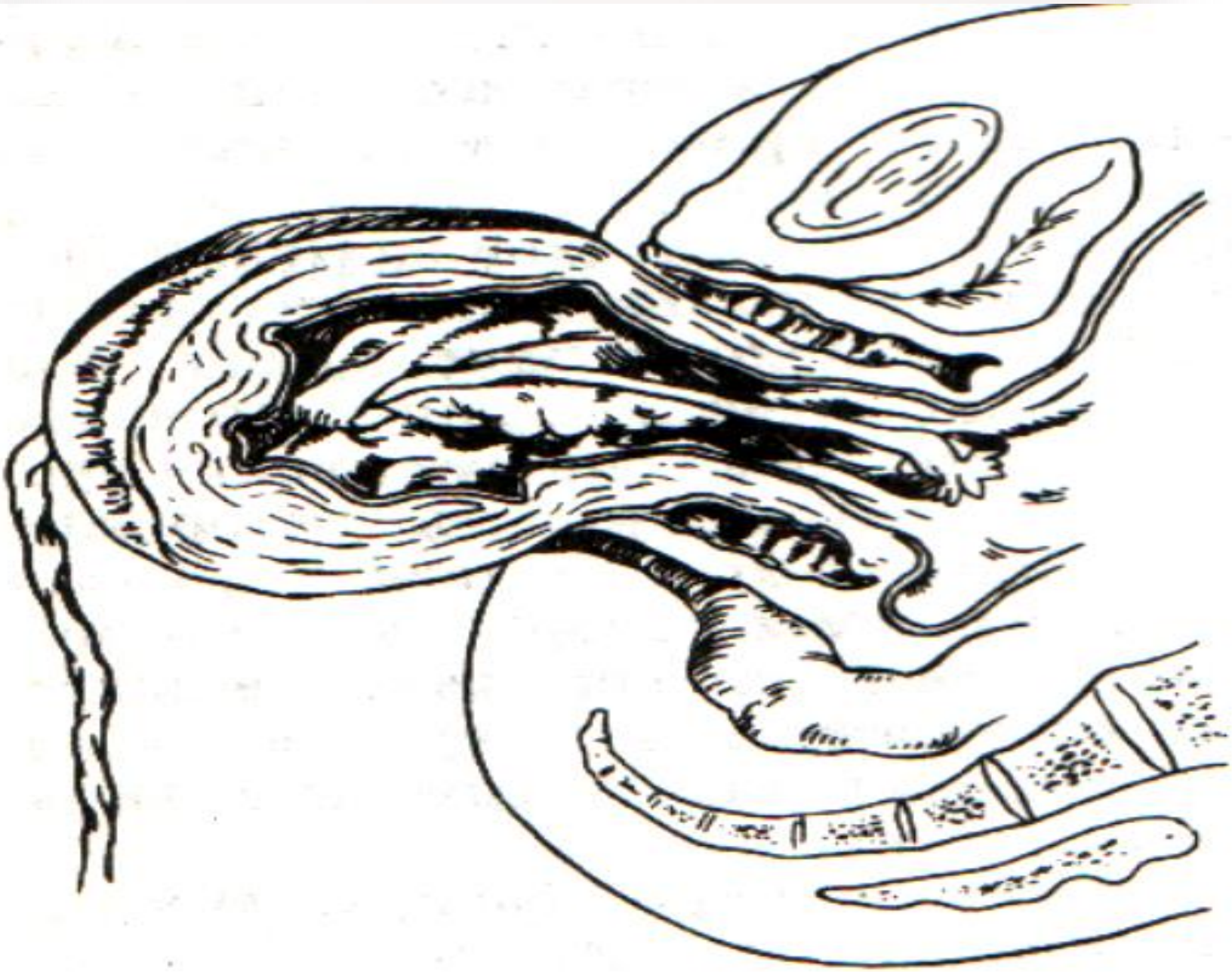

Лечение

- Осторожное вправление матки под наркозом через раскрытый зев.
- Перед вправлением вводятся спазмолитики, на вывернутую слизистую – антибиотики, вазелин.
- Вправляют рукой начиная со дна матки – правая рука вправляет, левая придерживает область воронки.
- После вправления вводят утеротоники, на живот холод.
- Противошоковая терапия.
- При невозможности вправления – экстирпация матки.

Расхождение и разрыв лонного сочленения

- **Причина – роды при анатомическом или клиническом узком тазе.**

- **Клиника:**
  - **боли в области лона, особенно при разведении ног, согнутых в коленях и тазобедренных суставах**
  - **затрудненный подъем из положения лежа**
  - **изменение походки (утиная)**
  - **боль при ходьбе**

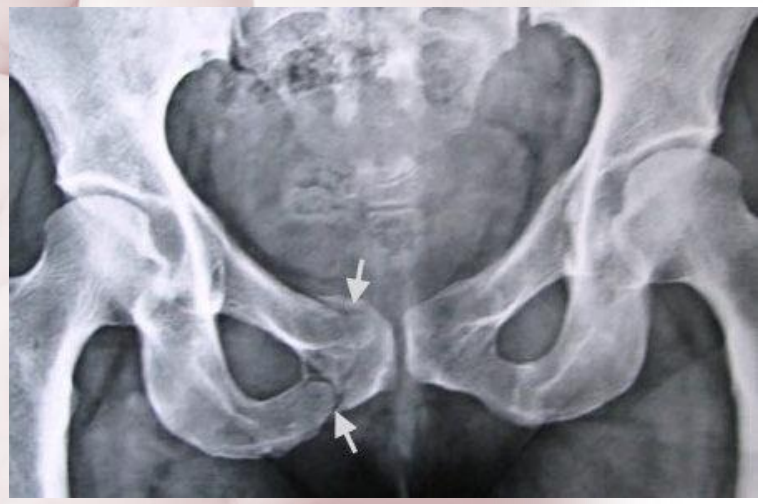

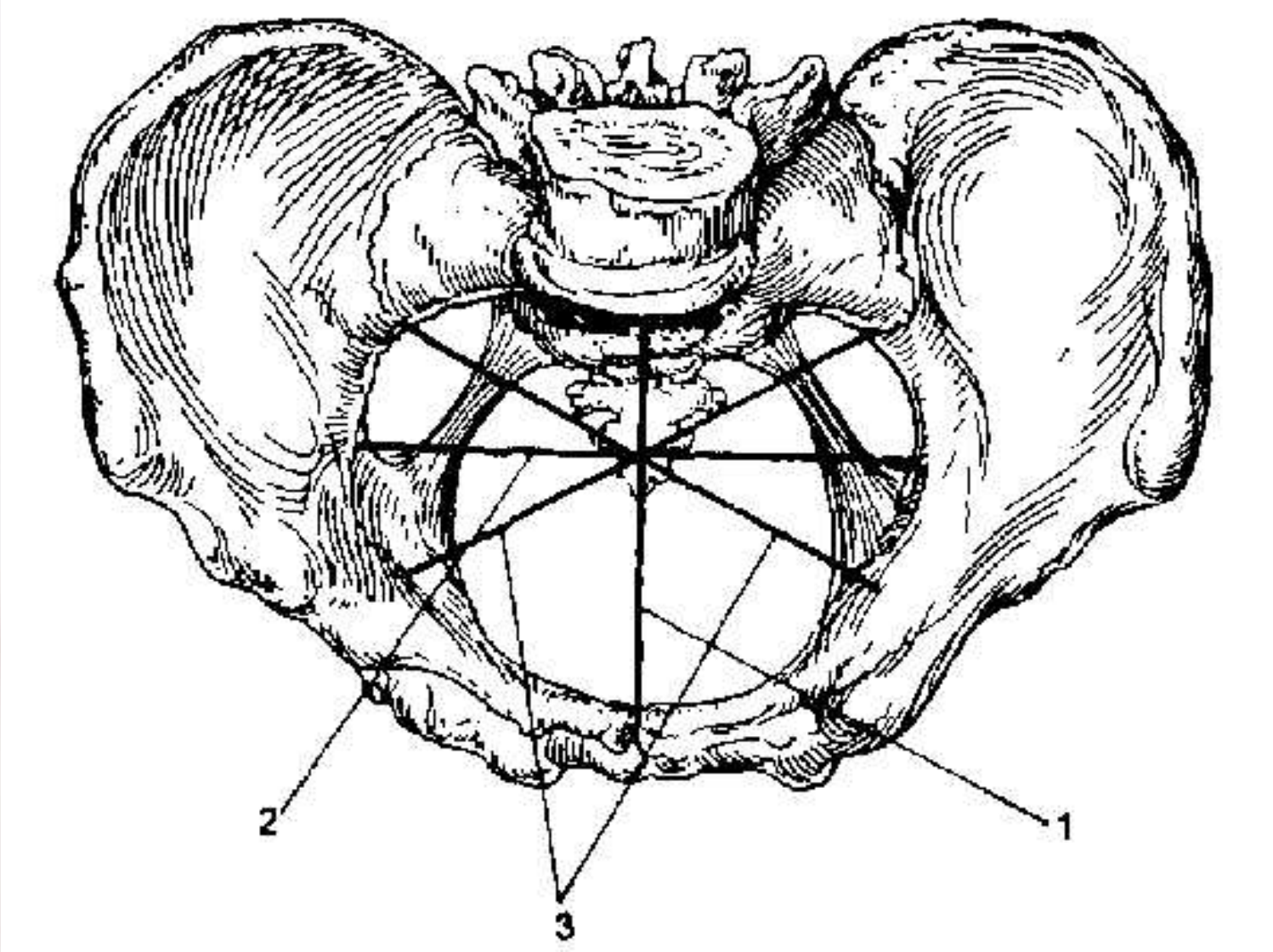

При беременности происходит умеренное размягчение сочленений таза вследствие усиленного кровенаполнения и серозного пропитывания хряще и связок

Расхождение и разрыв лонного сочленения

- **Диагностика – рентгенологическое исследование костей таза:**
  - **расхождение – диастаз лонных костей от 0.5 до 2 см**
  - **разрыв - диастаз лонных костей более 2 см**

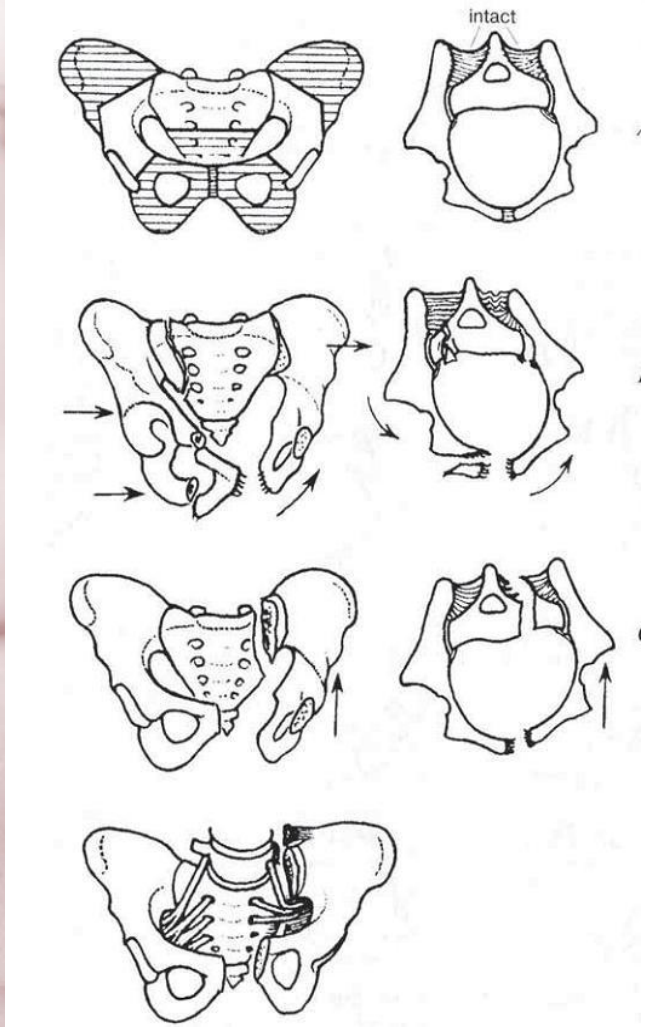

Расхождение и разрыв лонного сочленения

- **Лечение расхождения:**
  - постельный режим в течение 3-5 нед. в положении лежа на спине в гамаке
  - индивидуальный ортопедический корсет
  - медикаментозная терапия: препарата кальция, витамины, нестероидные противовоспалительные средства
  - физиотерапия
- **Лечение разрыва лонного сочленения - хирургическое.**

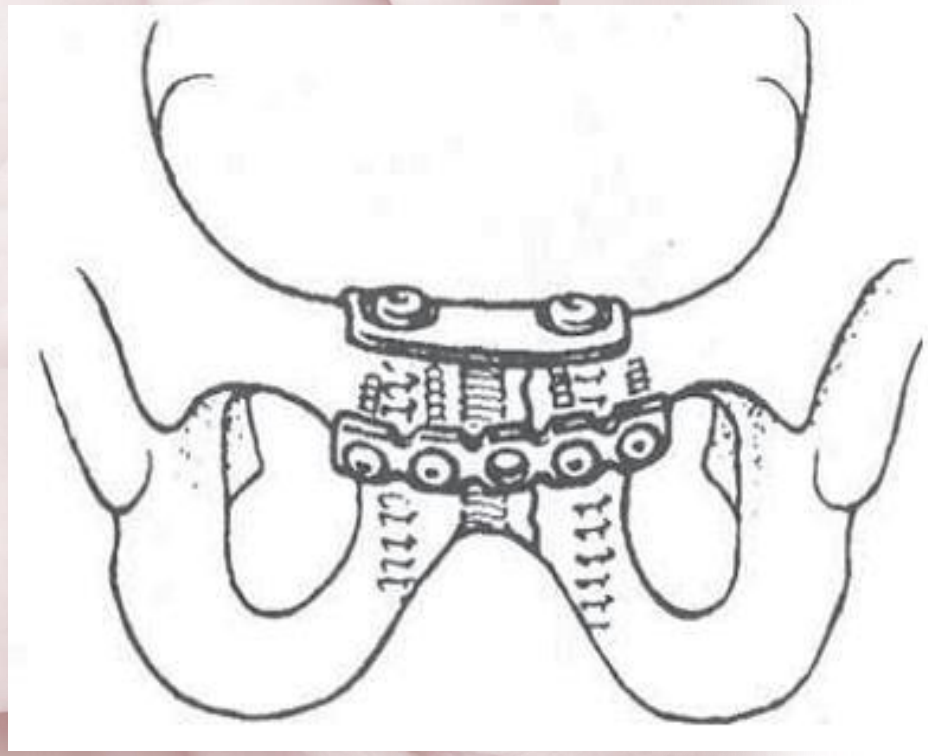

Послеродовые свищи

- **Послеродовые свищи – фистулы, соединяющие половые органы и тазовую клетчатку с кишечником, мочевой системой и передней брюшной стенкой**

Послеродовые свищи

Классификация:

- Самопроизвольные (сдавление, некроз и последующее отторжение участков тканей мочевого пузыря и влагалища).
- Насильственные (при повреждении во время акушерских операций).

Причины образования послеродовых свищей

- Неправильное ведение родов , особенно, при узком тазе.
- Длительное стояние головки плода в одной плоскости (более 2 часов), в результате чего происходит нарушение кровообращения в окружающих тканях с последующим их некрозом.
- Образование свищей происходит на 6-7 день после родов.
- Свищи могут образоваться при заживлении зашитых травм промежности вторичным натяжением, при ранении мочевого пузыря и кишечника во время чревосечения.

Послеродовые свищи

- Пузырно-генитальные (влагалищные, маточные, шеечные)
- Кишечно-генитальные (прямокишечно-влагалищные)
- Мочеточниково-генитальные (влагалищные, маточные)
- Собственно-генитальные:
  - наружные (шеечно-влагалищные, промежностно-влагалищные)
  - внутренние (параметрально-влагалищные, придатково-влагалищные и придатково-маточные)

Урогенитальные свищи

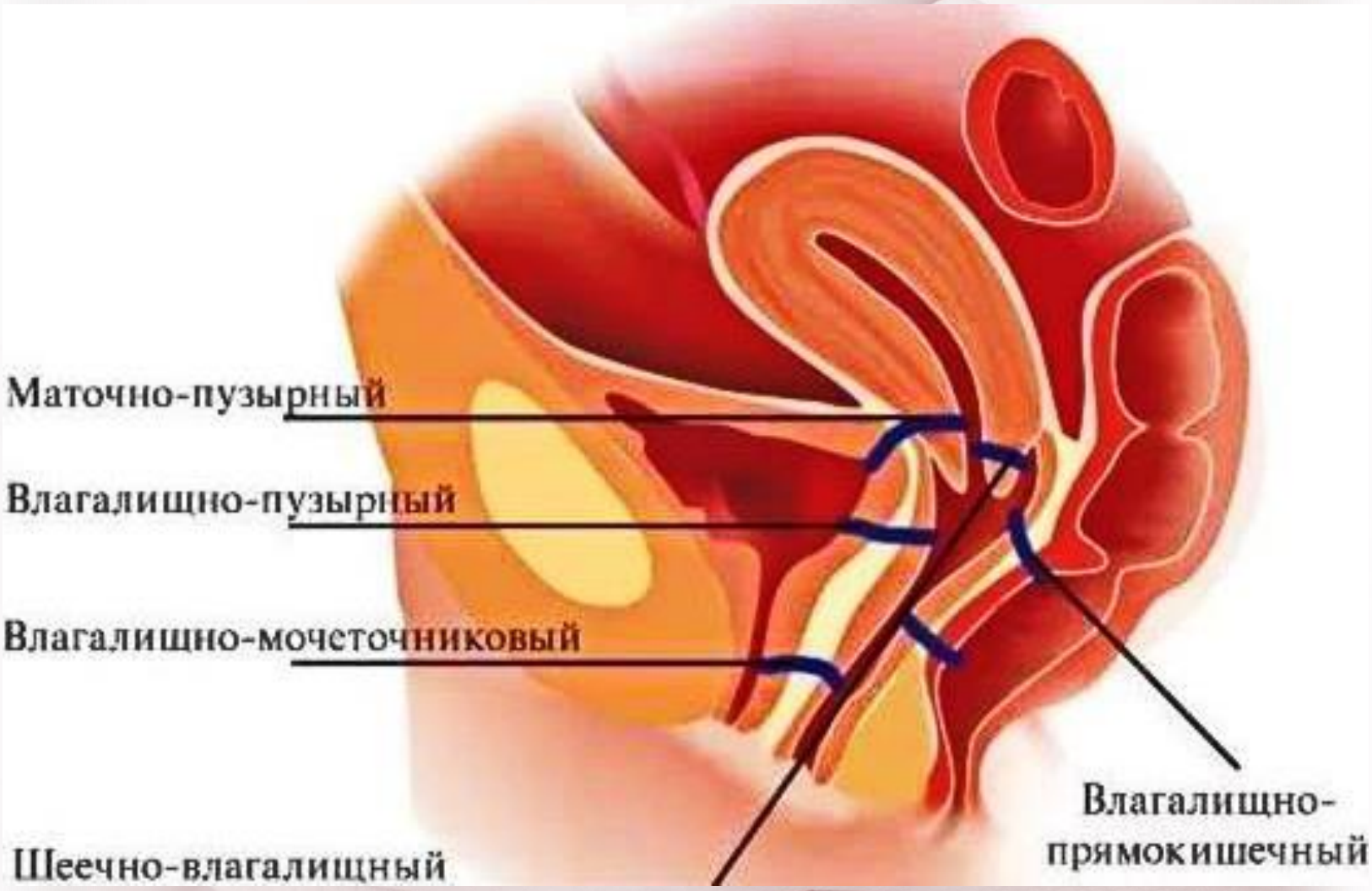

Мочеполовой свищ

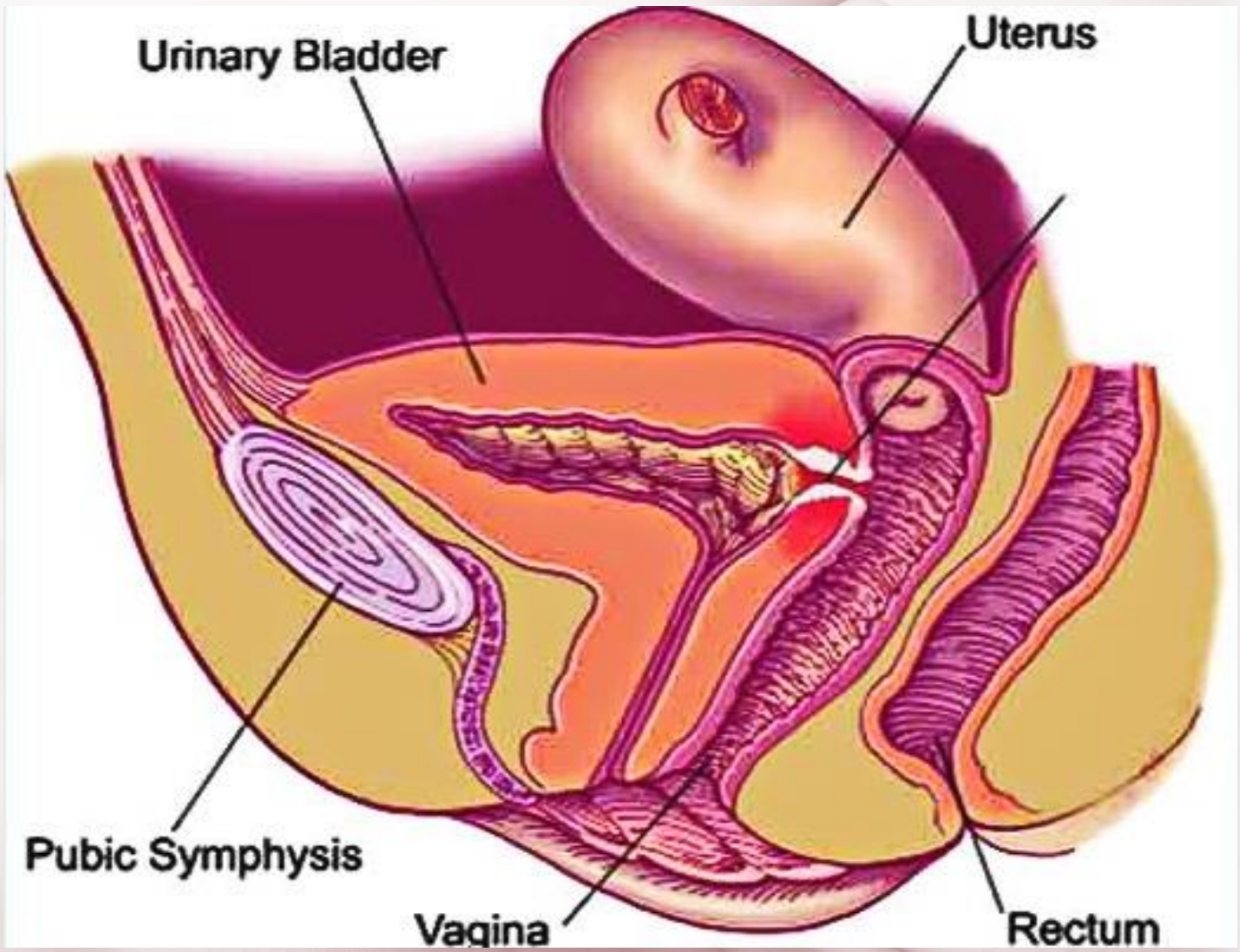

Клиника

- выделение мочи через влагалище вне акта мочеиспускания;
- выделение газов и жидкого кала, сопровождающиеся всегда местной воспалительной реакцией во влагалище.

Диагностика

- Мочеполовые свищи - осмотр влагалища и шейки матки с помощью зеркал и цистоскопия;
- Кишечно-половые - осмотр влагалища с помощью зеркал, пальцевое ректальное исследование, ректоскопия и ирригоскопия.

Лечение послеродовых свищей

- **Консервативное лечение (прямокишечно-влагалищные):**
  - паста Лассара, цинковая мазь, актовегин, солкосерил
  - противовоспалительные препараты
- **Хирургическое лечение (при сохранении свища 3-4 мес. и при пузырно-генитальных свищах):**
  - иссечение всех слоев
  - ушивание послойно

Родовая травма плода и новорожденного

- **Факторы риска (плодовые):**
  - аномалии положения плода
  - крупный плод
  - неправильные вставления головки плода
  - нарушения питания и роста плода
  - длительная гипоксия
  - внутриутробные инфекции
  - недоношенность
  - обвитие пуповины

Родовые повреждения головного мозга

- **Частота внутрижелудочковых кровоизлияний**
  - 4-5% у доношенных новорожденных
  - 12-15% у недоношенных новорожденных
- **Факторы риска:**
  - Недоношенность
  - Геморрагический диатез плода
  - Аллоиммунная тромбоцитопения
- **Внутричерепные кровоизлияния:**
  - Эпидуральные
  - Субдуральные
  - Разрывы намета мозжечка в заднюю черепную ямку

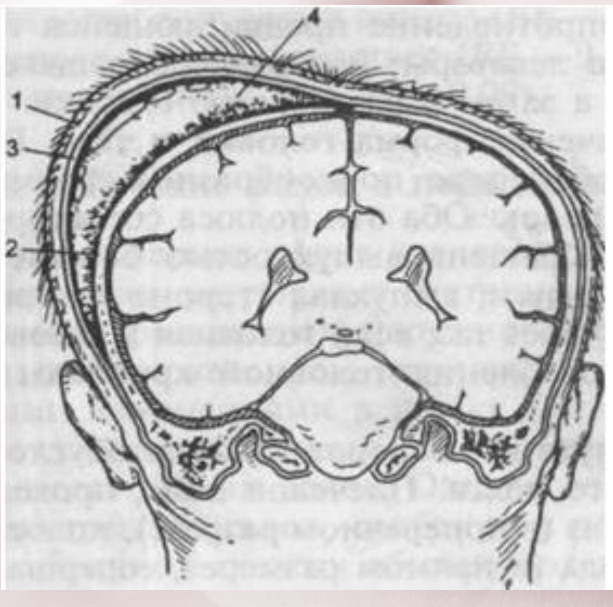
4
1
3
2

Клиника внутричерепных кровоизлияний

- После рождения 3-6 часов «светлый» промежуток, затем резкое ухудшение состояния:
  - возбуждение сменяется угнетением ЦНС
  - приступы апное
  - изменение характера крика
  - олигурия
  - сердечно-сосудистая недостаточность
  - отечно-геморрагический синдром
  - кома

- Присоединение соматической и инфекционной патологии.

Повреждение костно-суставной системы

- Перелом ключицы, плечевой и бедренной кости
- Возникают при затрудненном выведении плечевого пояса или при тазовых предлежаниях

Диагностика:

- пальпация (крепитация)
- рентгенологическое исследование

Лечение:

- функциональная иммобилизация
- снятие болевого синдрома
- раннее применение восстановительной терапии

Повреждение мягких тканей

- **Чаще встречаются гематомы**
  - кефалогематомы (0.4-2.5%) – кровоизлияния под надкостницу
  - кровоизлияния в грудино-ключично-сосцевидную мышцу
- **Причины развития гематомы**
  - геморрагический синдром (дефицит вит. К)
  - осложненное течение родов

Исходы родовых травм

- В России ежегодно выявляется 50 000 инвалидов с детства.
- С перинатальной патологией связано до 70% причин детской инвалидности

БЛАГОДАРЮ ЗА ВНИМАНИЕ !